

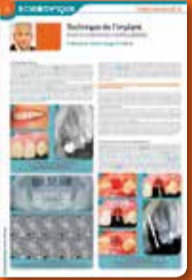SOMMAIRE SCIENTIFIQUE

Page 07



Traitement pluridisciplinaire ortho-implantaire de l'inclusion d'une canine
Philippe RAJZBAUM, Eric SEFRAN, Franck RENOARD

Page 10



Technique de l'implant trans-corono-radulaire
Protocole de mise en charge immédiate
Sylvain ALTGLASS

Page 13



La technique du « socket-shield » : son application dans le traitement implantaire d'un site canin maxillaire en voie d'édentement
Thierry DEGORCE, Serge SZMUKLER-MONCLER

Page 19





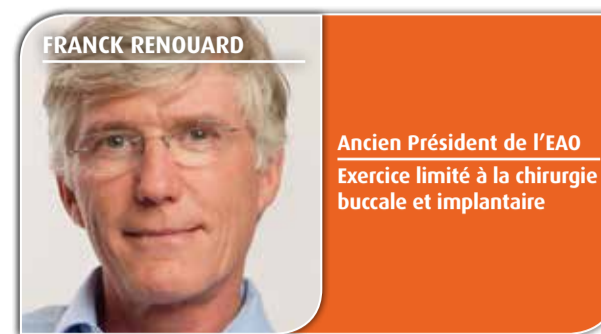
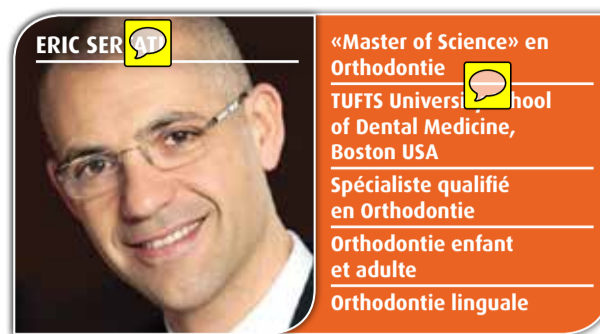
Stratégies de gestion du capital osseux dans le secteur esthétique / I. Préservation du capital osseux
Keyvan DAVARPANA, Philippe RAJZBAUM, Serge SZMUKLER-MONCLER, Mithridate DAVARPANA, Amélie BELINCHON SANCHEZ

Page 26



Stratégies de gestion du capital osseux / II. Reconstruire le tissu osseux perdu
Mithridate DAVARPANA, Serge SZMUKLER-MONCLER, Philippe RAJZBAUM, Keyvan DAVARPANA, Sarah SATER





Traitement pluridisciplinaire ortho-implantaire de l'inclusion d'une canine

➔ Introduction

Le traitement des cas d'inclusion de la canine maxillaire peut présenter des difficultés variables. Certaines situations sont aisées et se résolvent de manière académique par un traitement orthodontique ; 2 de ces cas ont été montrés dans le numéro de juin (*Augeraud 2015*). D'autres sont plus complexes, c'est le cas lorsque l'inclusion de la canine est haute et fortement angulée ou encore lorsque la canine incluse a causé un dégât irréversible à une des dents adjacentes, le plus souvent l'incisive latérale. Dans cette dernière situation, l'avenir de l'incisive latérale est compromis et il faut envisager son extraction ainsi que la réhabilitation de ce site.

La thérapie implantaire est parfaitement adaptée à réhabiliter un édentement unique dans le secteur antérieur. Cependant, si la canine incluse n'accède pas à l'arcade, il faudra envisager la pose de 2 implants adjacents, ce qui constitue une gageure dans l'obtention d'un résultat esthétique gingival satisfaisant (*Salama et coll. 1998*). De toute façon, le plan de traitement devient pluri-disciplinaire, outre le praticien-prothésiste il engage l'orthodontiste ainsi que l'implantologiste dans le soin à apporter à la patiente.

Le but de cet article est de montrer un cas de traitement pluridisciplinaire d'une inclusion dentaire.

➔ Présentation du cas

Une patiente âgée de 28 ans se présente pour le remplacement de sa canine de lait gauche devenue mobile (**Fig. 1a, b**). Cliniquement, la canine de lait persiste sur l'arcade, elle a été reconstituée il y a quelques années par un composite au rendu esthétique acceptable (**Fig. 1b, c**). L'examen radiologique montre la présence d'une canine incluse (**Fig. 1d-g**), son angulation par rapport à une perpendiculaire à la crête est faible et sa situation est basse (**Fig. 1e**). Elle a provoqué une rhyzalyse prononcée de la racine de l'incisive latérale (**Fig. 1f**) qui compromet le pronostic de la dent 22 à plus long terme.


➔ Décision thérapeutique

Les dents du secteur antérieur de la patiente sont larges (**Fig. 1b, c**), la canine définitive sera globuleuse à l'instar de la canine controlatérale. Tracter orthodon-

tiquement la canine seulement fait courir le risque d'amener sur l'arcade une dent qui ne trouvera suffisamment de place pour prendre son rang. Le traitement orthodontique se doit donc d'aménager de l'espace pour que la dent s'intègre harmonieusement sur l'arcade. L'alternative est implantaire, elle consiste à réhabiliter les 2 dents en

question. Deux possibilités s'offrent alors :

- > poser un implant et envisager une prothèse avec une extension, de préférence mésiale d'un point de vue biomécanique,
- > poser 2 implants adjacents (**Fig. 2**) et s'exposer à un résultat esthétique incertain.



Dans tous les cas, il faudrait alors extraire la canine incluse car elle se trouve sur le trajet d'un implant, qu'il soit posé en site 22 ou 23.

La solution thérapeutique retenue est de tracter la canine incluse en position de 23, d'extraire dans un second temps la dent 22 à la racine résorbée et de réhabiliter ce site à l'aide d'un implant. L'extraction fait courir le risque d'une migration en direction apicale d'un bord de gencive marginale déjà apicalisé suite à une récession gingivale et d'une perte de la papille entre la canine et l'incisive latérale. Pour éviter cet écueil, il est décidé dans le cadre du traitement global d'égresser orthodontiquement la dent n°22 pour porter son parodonte en direction coronaire.

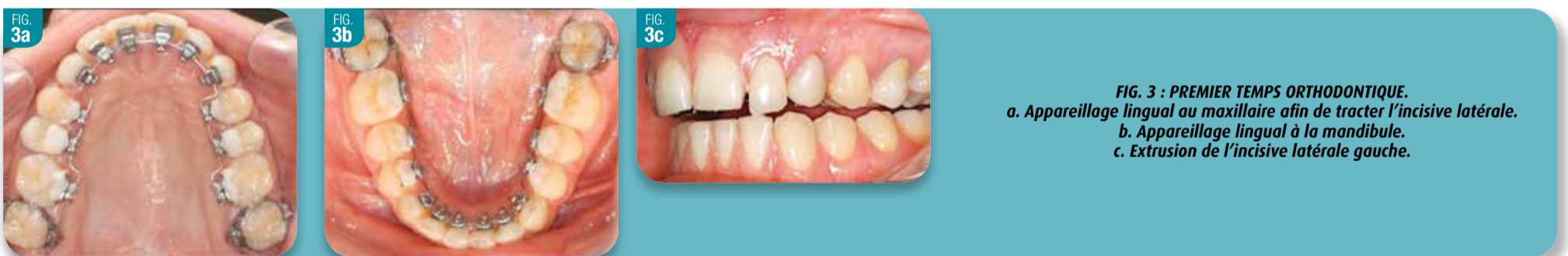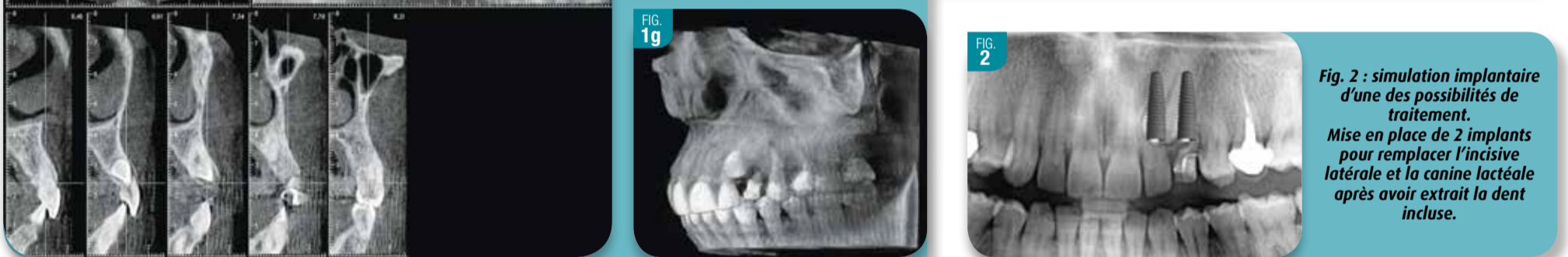➔ Traitement

La séquence est donc la suivante :

- > traitement orthodontique linguale d'une année dans le but de ménager de l'espace pour la canine et d'égresser l'incisive latérale afin de faire progresser le parodonte en direction coronaire (Fig. 3a-c),
- > dans un second temps, la canine lactéale est extraite et la canine incluse est tractée en direction de l'arcade (Fig. 4a, b). La canine est amenée sur l'arcade en bonne position (Fig. 4c-g) et le rapport avec les collets des dents adjacentes (Fig. 4e) répond au golden standard esthétique (Zyman & Demurashvili 2012),

- > extraction de l'incisive latérale,
- > mise en place immédiate d'un implant (Implant Branemark, Ø 3,3 x 10 mm) dans l'alvéole (Fig. 5a),
- > enregistrement de la position de l'implant à l'aide d'une résine d'indexation (Fig. 5b),
- > envoi de la clé d'indexation au laboratoire pour préparer une couronne provisoire en résine sur un pilier provisoire en titane (Fig. 5c, d),
- > temporisation immédiate de la couronne transvissée (Fig. 5e, f) durant une période de 6 mois (Fig. 5g, h),
- > préparation d'une couronne céramo-céramique avec une base en zircone selon le procédé Procéra (Fig. 6a, b),
- > mise en place de la couronne transvissée d'usage (Fig. 6c-e),
- > contrôle radiologique (Fig. 6f) au suivi de 3 ans.

Le traitement a été long, cependant le résultat a été satisfaisant car il a été conçu dans le cadre d'un traitement pluridisciplinaire associant orthodontiste, implantologiste et praticien-prothésiste. Le traitement peut paraître complexe mais il est simplifié par l'intervention de chaque spécialiste, pour qui chaque phase est classique. Dans ce cas, c'est l'orthodontiste qui dirige le plan de traitement et joue le rôle de « chef d'orchestre ».

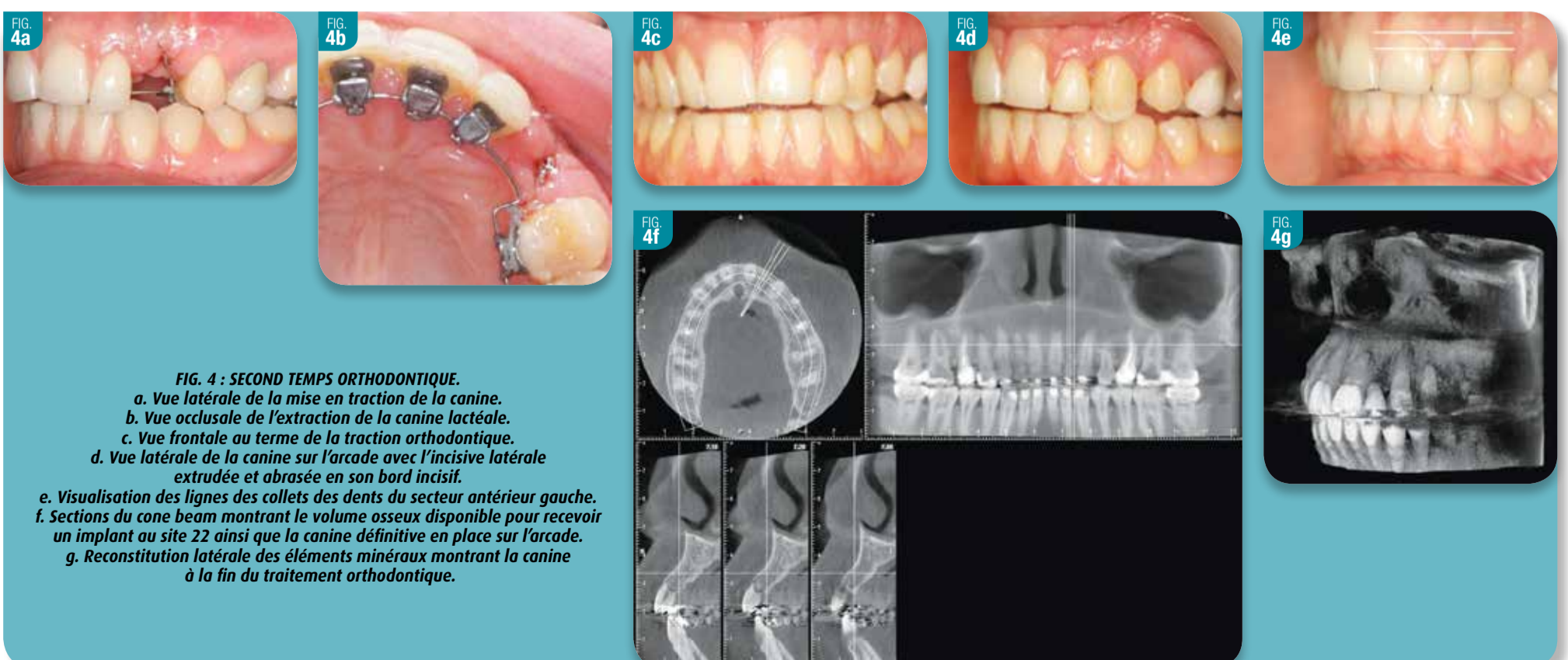
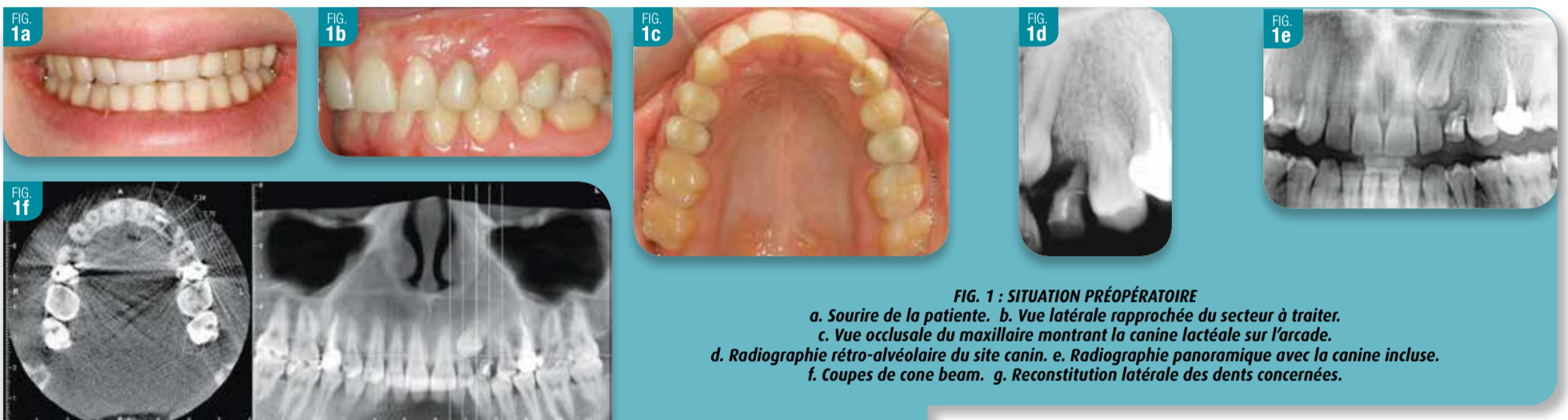
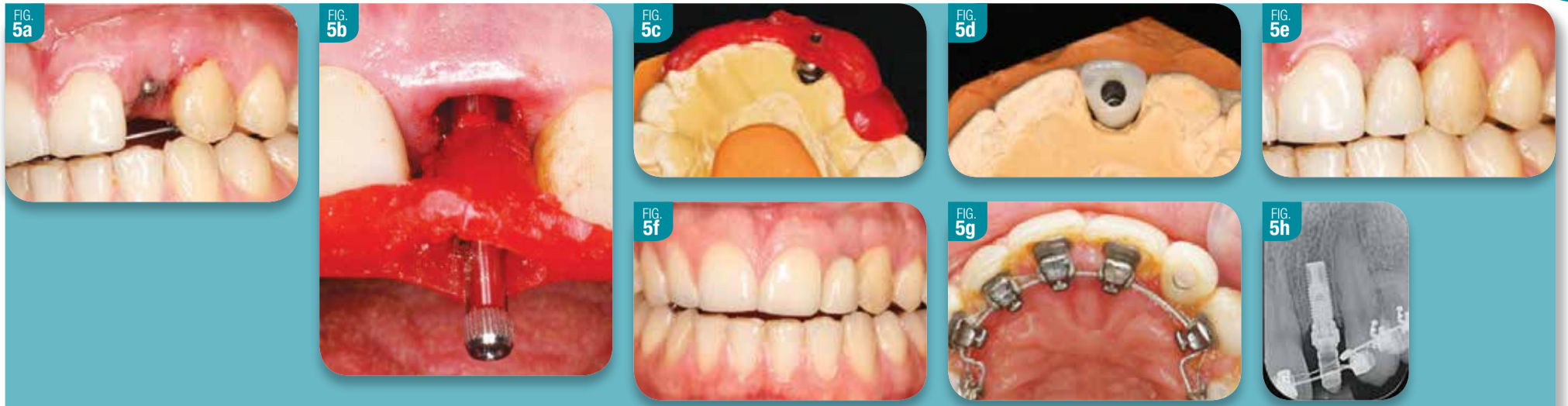



FIG. 5 : TEMPS IMPLANTAIRE AVEC UN PROTOCOLE D'IMPLANTATION IMMÉDIATE-TEMPORISATION IMMÉDIATE.
 a. Implant posé dans le site incisif latéral. b. Indexation de l'implant à l'aide d'une clé d'indexation. c. Report de la clé d'indexation sur le modèle en plâtre.
 d. Confection de la couronne provisoire sur le modèle en plâtre. e. Couronne provisoire en 22, adjacente à la canine définitive sur l'arcade.
 f. Contrôle clinique de la dent provisoire. g. Vue occlusale de la couronne transvissée au site de l'incisive latérale avec l'appareillage orthodontique. h. Radiographie de contrôle.

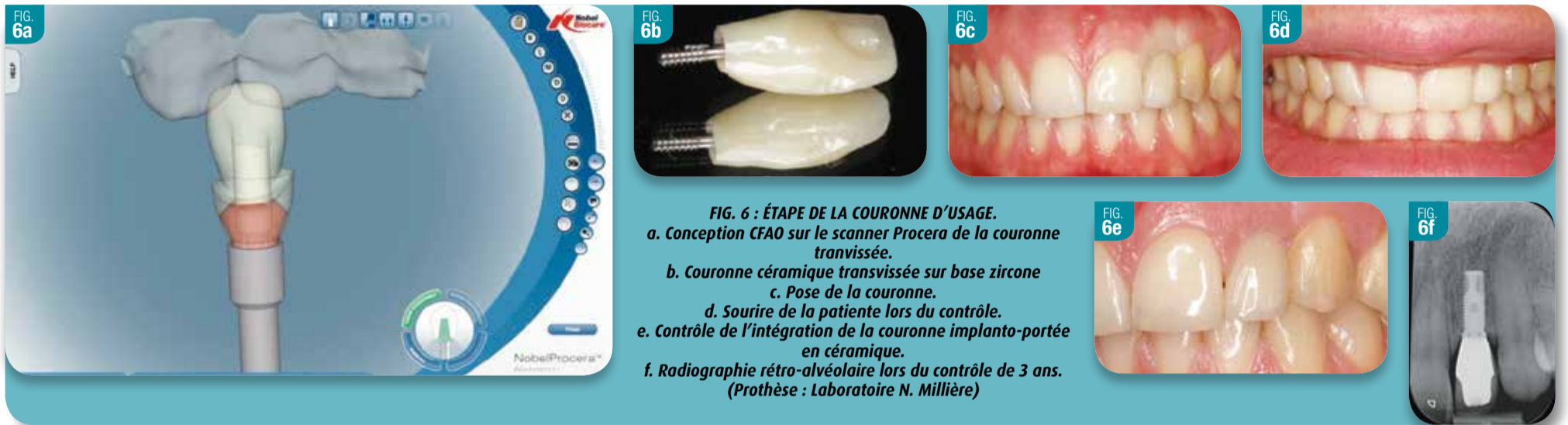

FIG. 6 : ÉTAPE DE LA COURONNE D'USAGE.
 a. Conception CFAO sur le scanner Procera de la couronne transvissée.
 b. Couronne céramique transvissée sur base zircone
 c. Pose de la couronne.
 d. Sourire de la patiente lors du contrôle.
 e. Contrôle de l'intégration de la couronne implanto-portée en céramique.
 f. Radiographie rétro-alvéolaire lors du contrôle de 3 ans. (Prothèse : Laboratoire N. Millière)

Bibliographie

- Augeraud E. Traitement orthodontique bilatéral d'une inclusion haute des 2 canines maxillaires. AO News, 173, Juin 2015.
- Salama H, Salama MA, Garber D, Adar P. The inter-proximal height of bone : A guidepost to predictable aesthetic strategies and soft tissue contours in anterior tooth replacement. Pract Periodontics Aesthet Dent 1998 ; 10 : 1131-1141.

- Zyman P, Demurashvili G. Analyse esthétique pré-implantaire. In : Davarpanah M, Szmukler-Moncler S, Rajzbaum P, Davarpanah K, Demurashvili G. Manuel d'Implantologie Clinique. 3è édition, CdP, Rueil-Malmaison, 2012.



SYLVAIN ALTGLASS

Parodontologie et
Implantologie Exclusive,
Paris
Postgraduate in
Periodontology
University Of Pennsylvania



Technique de l'implant trans-corono-radulaire

Protocole de mise en charge immédiate

➔ Présentation du cas

Une femme de 41 ans est adressée par son dentiste traitant. Sa consultation porte sur la mobilité de sa canine lactéale maxillaire gauche (Fig. 1a, b). À l'examen, la mobilité notable est de 3 sur l'échelle de Miller qui comporte 4 degrés. Son praticien traitant a su donner à la canine lactéale un aspect de dent définitive s'intégrant harmonieusement dans l'arcade maxillaire (Fig. 1b, c). La patiente est au courant de la raison de la mobilité de sa dent, elle sait aussi que sa canine définitive est incluse. Elle est demandeuse d'un traitement rapide, elle refuse d'envisager de porter des bagues orthodontiques.

L'examen radiologique rétro-alvéolaire montre une résorption avancée de la canine de lait ainsi que l'inclusion de la dent définitive (Fig. 1c). L'examen tomographique (Fig. 2a, b) permet de déterminer la position de la dent incluse par rapport aux tables corticales ainsi que sa position dans le plan méso-distal. La position de la canine est très mésialée par rapport à sa position prévue par l'anatomie. Sa partie antérieure atteint la ligne inter-incisive, son angulation est de 30-45° (Fig. 2a). Les racines des incisives ne sont pas touchées par la présence de la canine incluse.

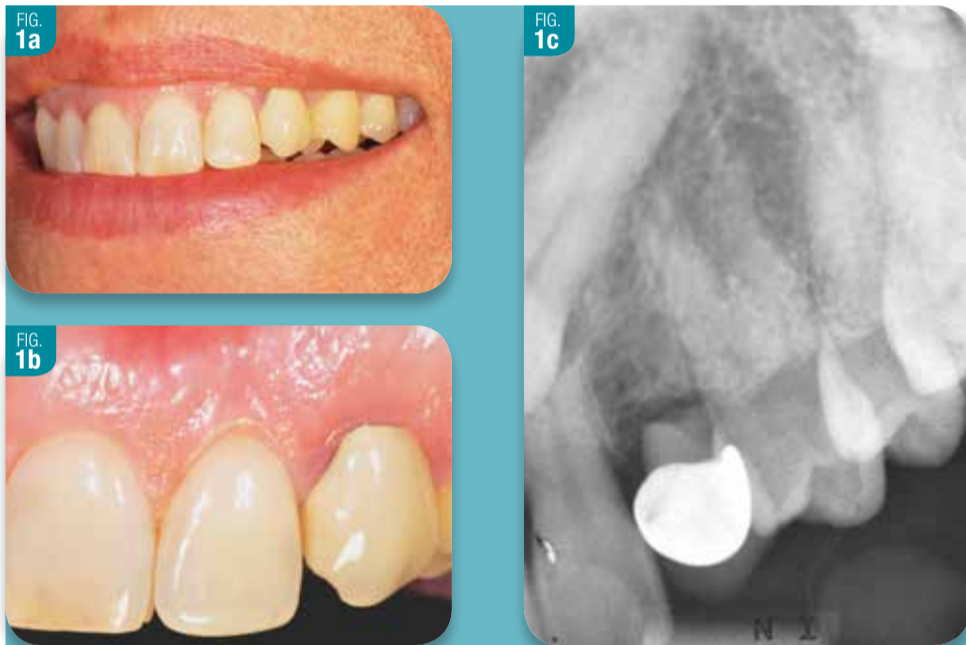

FIG. 1 : SITUATION PRÉOPÉRATOIRE LORS DE LA CONSULTATION.
a. Sourire de la patiente avec sa canine lactéale gauche remodelée.
b. Vue rapprochée de la canine lactéale mobile.
c. Radiographie rétro-alvéolaire de la canine de lait et de sa couronne céramo-métallique.

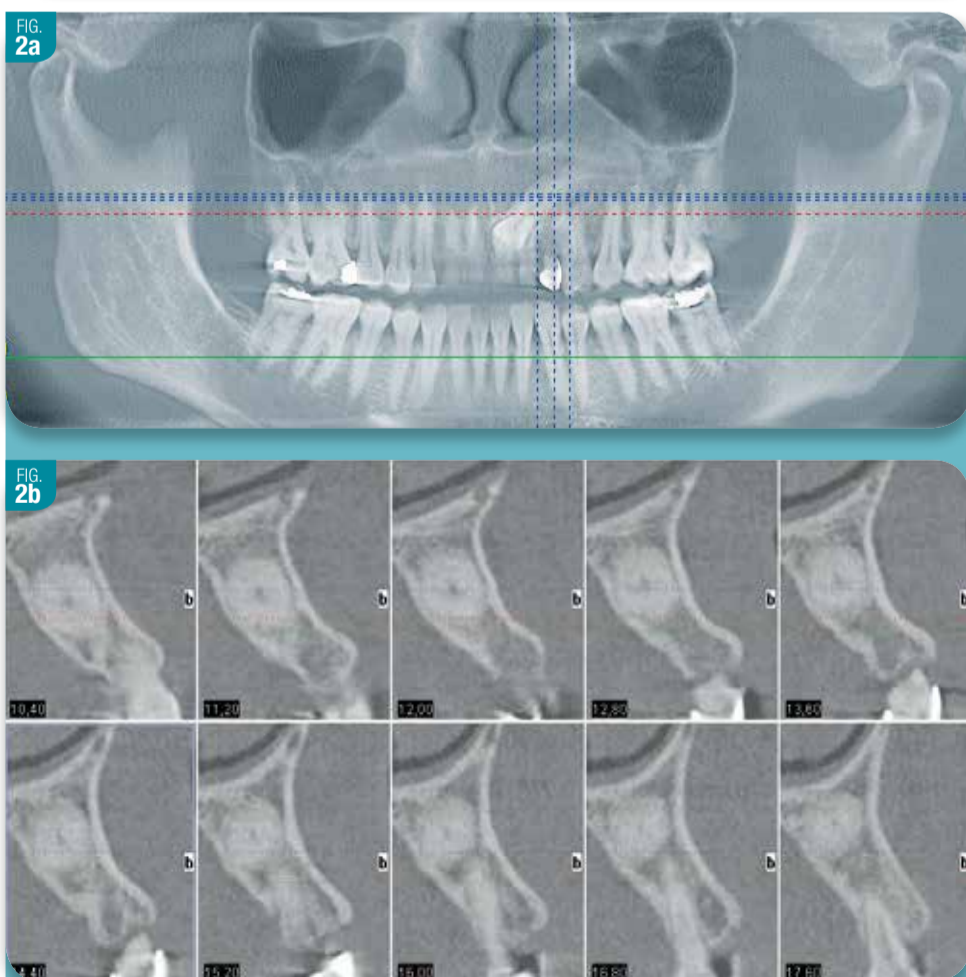


FIG. 2 : EXAMEN TOMODENSITOMÉTRIQUE.
a. Section panoramique montrant l'orientation de la canine dans le sens méso-distal.
b. Sections transverses montrant la disposition de la canine entre les corticales osseuses.

Pour réhabiliter cet espace en voie d'édentement, la solution implantaire trouve toute sa pertinence car les dents adjacentes sont saines. Cependant, la canine incluse se trouve sur le trajet de l'implant (Fig. 2a, b). L'extraction d'une canine incluse est souvent suivie d'un effondrement du volume alvéolaire malgré le comblement de ce gros défaut à l'aide d'un substitut osseux. Lorsque cela a lieu, l'implant prévu ne peut être posé sans une greffe osseuse au préalable. Cela signifie que l'extraction de la canine fait courir le risque d'un long traitement.

QUELLE ALTERNATIVE POUR CETTE PATIENTE EN DEMANDE D'UN TRAITEMENT RAPIDE ET ESTHÉTIQUE ?

Cette patiente se présente en avril 2012. Les premiers travaux portant sur les implants trans-corono-radulaires ont été publiés en 2009 (Davarpanah & Szmukler-Moncler 2009, Szmukler-Moncler & Davarpanah 2009). Ils ont été suivis dans cette démarche par une autre équipe qui travaillait en parallèle sur une application similaire (Hürzeler et coll. 2010). Les arguments ainsi que le recul clinique proposent une alternative envisageable à un protocole au faible pronostic.

Cette patiente réunit les conditions de l'indication et ce traitement lui est proposé avec les arguments en faveur ainsi que les risques. Il lui est bien précisé qu'en cas d'échec il sera toujours possible de reprendre la voie chirurgicale classique qui est bien plus invasive que celle qui sera tentée. La patiente signe un consentement éclairé et rendez-vous est pris pour effectuer la mise en place de l'implant.

Le problème de la gestion de la temporisation est abordé. Seule une solution fixe est envisagée afin d'éviter des contraintes non contrôlées sur l'implant, il s'agit soit d'un bridge collé provisoire ou d'une mise en temporisation de l'implant trans-corono-radulaire. Il est expliqué à la patiente que la qualité de la stabilité primaire de l'implant sera déterminante dans ce choix, en sachant qu'une préférence est donnée à la seconde solution.

➔ Traitement du site en voie d'édentement

Le premier temps du traitement consiste à extraire la canine mobile, elle laisse une alvéole post-extractionnelle aux dimensions réduites (Fig. 3a). Le second temps passe par un repérage radiographique peropératoire. Une fraise diamantée de faible diamètre montée sur turbine est d'abord passée au travers de la racine pour ouvrir le chemin (Fig. 3b), elle est suivie par le foret pilote. Une radiographie rétro-alvéolaire est prise avec la fraise diamantée *in situ* pour déterminer les futurs rapports entre l'implant et la canine incluse (Fig. 3c, d). Elle montre que l'implant sera trans-radulaire et qu'il fera effraction dans la chambre pulpaire. Un implant Nobel Active Ø 3,5 x 13 mm est choisi. La pose se fera au travers de l'alvéole sans élever un lambeau (Fig. 3e). Après l'amorce à la fraise diamantée dans la dentine radulaire, la séquence de forage se poursuit en suivant la séquence classique prescrite par le fabricant.

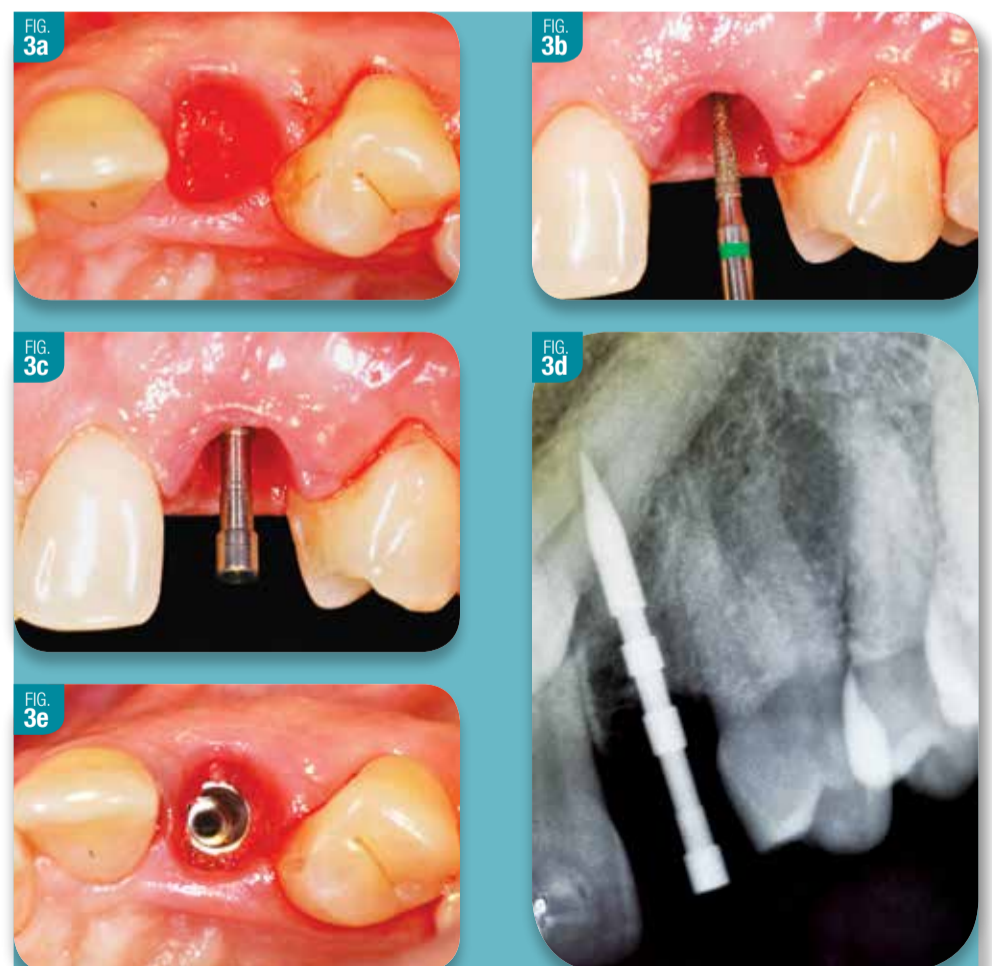


FIG. 3 : MISE EN PLACE DE L'IMPLANT TRANS-CORONO-RADULAIRE.
a. Extraction de la canine lactéale.
b. Premier forage à l'aide d'une fraise diamantée montée sur turbine.
c. Fraise diamantée en place traçant le trajet de l'implant.
d. Radiographie rétro-alvéolaire avec la fraise en place.
e. Mise en place de l'implant.

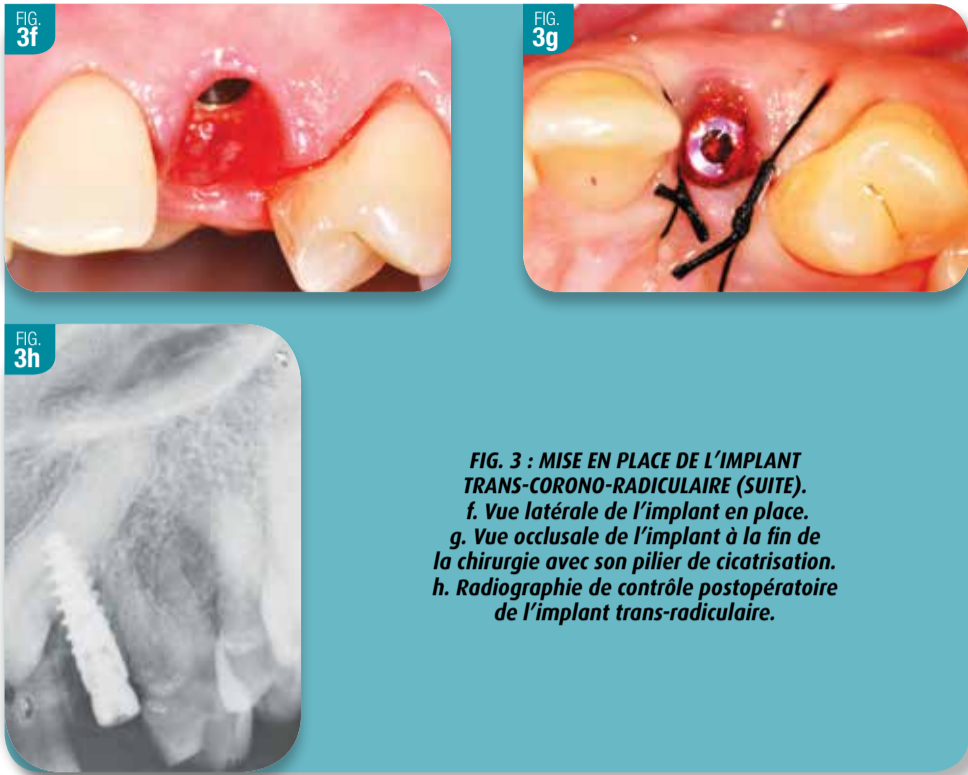


FIG. 3 : MISE EN PLACE DE L'IMPLANT TRANS-CORONO-RADULAIRE (SUITE).
f. Vue latérale de l'implant en place.
g. Vue occlusale de l'implant à la fin de la chirurgie avec son pilier de cicatrisation.
h. Radiographie de contrôle postopératoire de l'implant trans-radulaire.

L'implant est posé manuellement, au manche, en effectuant une série de mouvements de vissage-dévisage pour progressivement introduire l'implant dans sa logette plus rigide qu'à l'habitude, du fait des parois dentinaires. L'implant doit être guidé d'une main ferme afin qu'il ne suive pas son propre chemin qui est le chemin de moindre résistance rencontrée. La gencive au biotype épais garde son intégrité (Fig. 3f). L'implant reçoit un pilier de cicatrisation dans le cadre d'une cicatrisation transgingivale.

➔ Suivi clinique et étapes prothétiques

La patiente est instruite de consulter immédiatement au cas où une quelconque douleur est ressentie. Un appel téléphonique a eu lieu le lendemain de l'intervention pour s'enquérir des suites opératoires et un rendez-vous de contrôle est donné à 10 jours pour retirer les fils de suture. Lors de ce premier contrôle, la patiente fait part d'une totale absence de symptôme et la cicatrisation gingivale est satisfaisante (Fig. 4a). La stabilité primaire de l'implant est contrôlée manuellement.

Au vu de la stabilité primaire satisfaisante de l'implant, la solution de la temporisation implanto-portée est choisie au lieu de la solution de bridge collé qui peut s'avérer plus aléatoire au niveau de la canine. Un pilier en zircone est essayé en bouche (Fig. 4b) dans le but de faire préparer une couronne provisoire au laboratoire. La couronne confectionnée est mise en sous-occlusion, elle s'intègre harmonieusement dans le sourire de la patiente (Fig. 4c).

Une cicatrisation de 3 mois est prescrite avant de procéder à l'étape de la prothèse d'usage. Au terme de cette période, la maturation de la gencive a eu lieu et la couronne unitaire est posée dans un environnement gingival sain et en cours de maturation (Fig. 5a, b). Au contrôle de 6 mois (Fig. 5c), un examen radiographique et tomodynamométrique est effectué. La radiographie rétro-alvéolaire suggère un franchissement de la chambre pulpaire (Fig. 5d), cependant les sections transverses montrent que l'implant est resté en avant de la chambre pulpaire sans y faire effraction (Fig. 5e). L'implant est au contact de tissu osseux sur au moins 6 mm de longueur et les niveaux osseux de la crête sont satisfaisants.

La patiente est ravie du traitement car elle se rend compte qu'elle a échappé à une procédure complexe, longue et invasive. Au contrôle de 3 ans, l'implant est asymptomatique. La situation des tissus mous est stable (Fig. 6a, b) et l'examen radiographique montre une stabilité de la corticale vestibulaire ainsi que des niveaux osseux proximaux autour de l'implant. (Fig. 6c, d).

➔ Discussion et conclusion

Les règles de la traction orthodontique des canines incluses sont assez bien établies chez l'adolescent. Les jeunes se prêtent volontiers à cette option thérapeutique et la prédictibilité est bonne. Chez l'adulte, la situation est toute autre car il est fortement réticent à ce

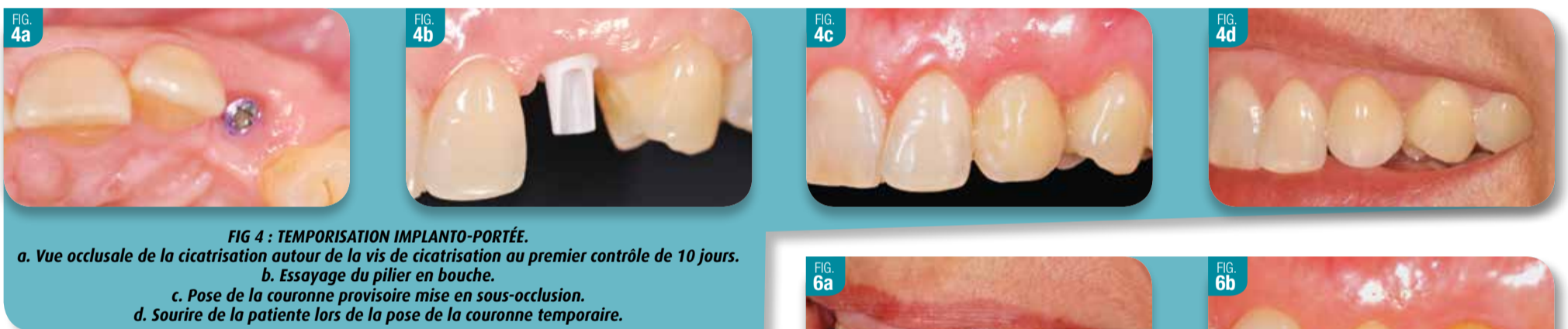

FIG. 4 : TEMPORISATION IMPLANTO-PORTÉE.
a. Vue occlusale de la cicatrisation autour de la vis de cicatrisation au premier contrôle de 10 jours.
b. Essayage du pilier en bouche.
c. Pose de la couronne provisoire mise en sous-occlusion.
d. Sourire de la patiente lors de la pose de la couronne temporaire.

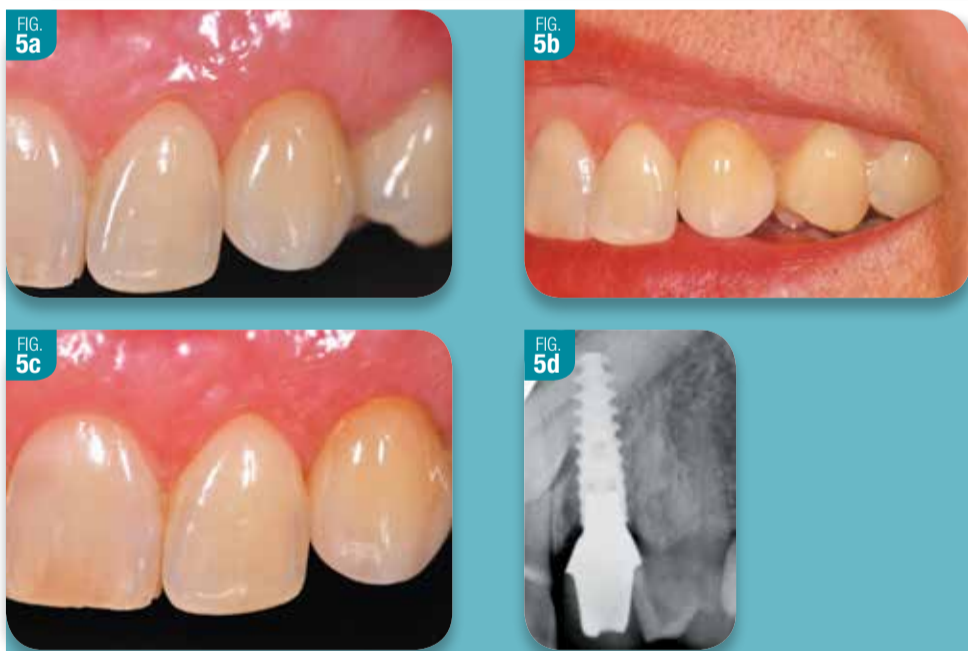


FIG. 5 : POSE DE LA COURONNE D'USAGE ET CONTRÔLE À 6 MOIS.
a. Couronne d'usage scellée. b. Sourire de la patiente avec sa couronne canine implanto-portée.
c. Contrôle de la couronne à 6 mois. d. Contrôle radiographique à 6 mois.
e. Sections transverses de l'implant trans-radulaire à 6 mois montrant l'absence d'une effraction pulpaire.

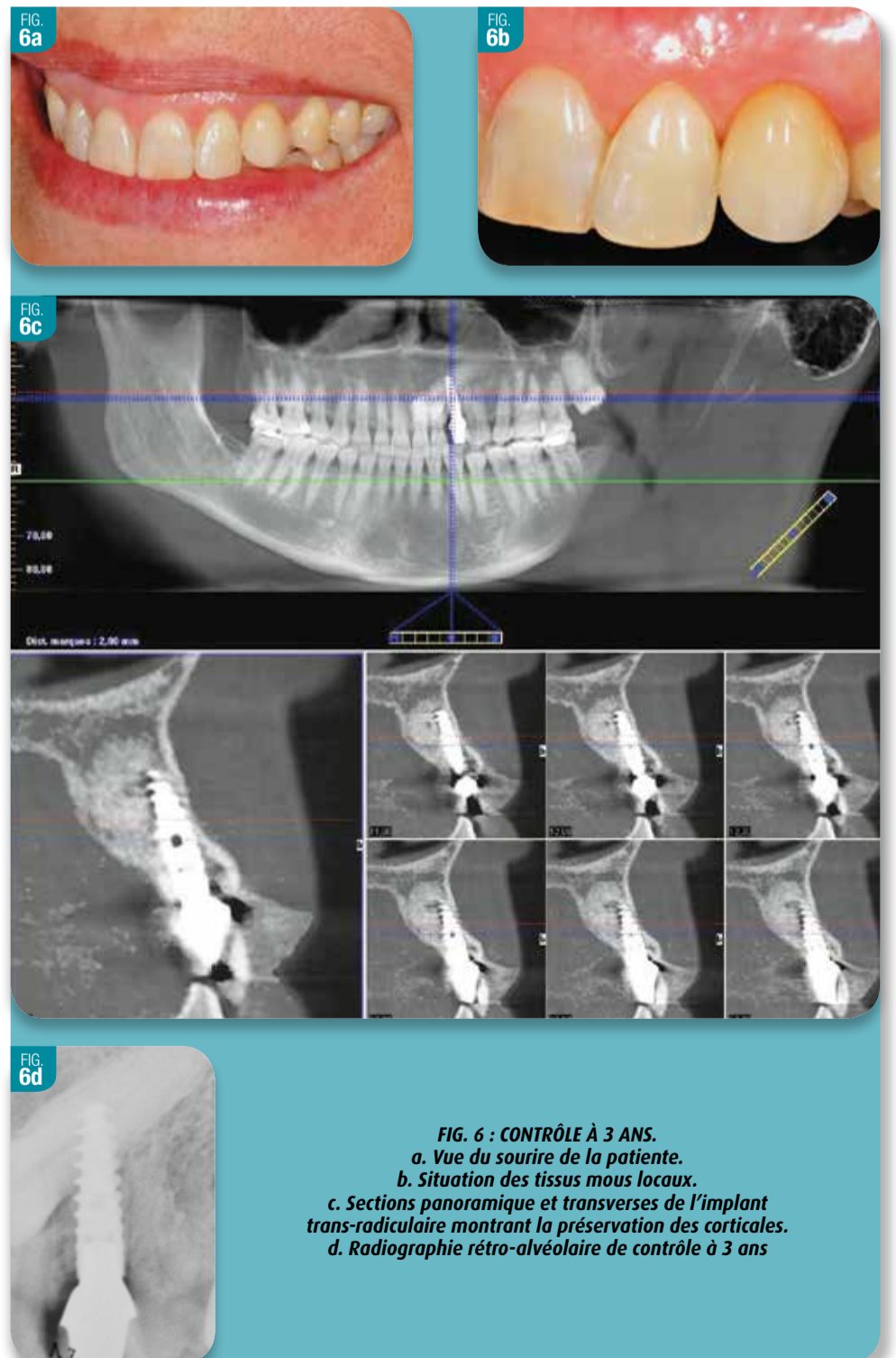


FIG. 6 : CONTRÔLE À 3 ANS.
a. Vue du sourire de la patiente.
b. Situation des tissus mous locaux.
c. Sections panoramique et transverses de l'implant trans-radulaire montrant la préservation des corticales.
d. Radiographie rétro-alvéolaire de contrôle à 3 ans

traitement ainsi que l'a prouvé cette femme de 41 ans. Par ailleurs, le risque d'un échec de la traction orthodontique est bien plus prononcé que chez l'adolescent (Becker & Chausu 2003). C'est la raison pour laquelle cette solution académique de premier choix (Missika 2015) ne trouve qu'une faible pertinence dans cette indication. L'indication chirurgicale s'impose alors et requiert l'extraction de la canine incluse. L'expérience clinique montre qu'extraction de dent incluse rime avec affaissement de la paroi, en général palatine car c'est cet abord qui est privilégié. Elle se poursuit par la nécessité de greffer avant de pouvoir implanter. Dans cette situation, toute alternative à l'extraction et la greffe osseuse qui suit est positivement accueillie.

Le seul inconvénient de cette technique est qu'elle bouscule le concept d'ostéointégration largement établi en implantologie dentaire (Szmukler-Moncler et al. 2012, 2014). Cependant, étant donné que la voie a été ouverte et documentée avec succès, il n'y a pas de raison de se dessaisir de cette opportunité. La patiente n'a pas fait état de douleurs post-opératoires.

L'examen tomodensitométrique ultérieurement effectué à 6 mois a montré l'absence d'effraction de la chambre pulpaire et cela peut, rétrospectivement, expliquer l'absence de symptômes douloureux. Cependant, un suivi sur 86 implants montre que l'absence de douleurs post-opératoire est plutôt la règle que l'exception (Bellinchon-Sanchez 2014).

Dans leurs articles de 2009, Davarpanah & Szmukler-Moncler ont suggéré un temps de cicatrisation de 6 mois. Cependant, étant donné que la majeure partie de l'implant était au contact avec le tissu osseux, que la surface TiUnite de l'implant se prête à une cicatrisation rapide et que la stabilité primaire de l'implant était très satisfaisante, il a été estimé possible de procéder à la mise en temporisation de l'implant sans lui faire courir de risque supplémentaire. La prudence des premiers auteurs par rapport à cette nouvelle technique est tout à fait naturelle, introduire un long temps de cicatrisation tissulaire était judicieux. L'étape suivante dans l'acceptation de ce protocole consiste à faire un pas supplémentaire dans la comparaison avec l'intégration osseuse lorsqu'un implant est placé en contact exclusivement avec du tissu osseux.

La mise en temporisation de cet implant s'est déroulée sans incident et c'est pourquoi une approche identique a été mise en œuvre pour les 2 autres patients qui ont été traités ultérieurement. Cette première patiente a passé le contrôle de 3 ans avec succès (Fig. 6a-d), ce qui est en conformité avec les résultats supérieurs à 5 ans des auteurs qui ont introduit cette technique (Davarpanah et coll. 2015a, b).

En conclusion, la mise en œuvre de ce protocole non encore scientifiquement reconnu a permis de traiter cette patiente de la manière la plus directe, la moins invasive et la plus rapide. Un traitement venant à la rencontre des attentes de la patiente a pu être proposé. L'alterna-


tive conventionnelle consiste en un chemin chirurgical dont le début est bien circonscrit, l'extraction de la canine incluse, alors que ses ramifications ne peuvent l'être à l'avance. L'extraction classique peut aboutir à une greffe osseuse par apposition au niveau palatin avec toute l'incertitude de son succès avant de procéder à l'implantation elle-même.

Lors de l'introduction d'un nouveau protocole, la littérature nécessairement insuffisante des débuts joue un rôle dans son acceptation. Cependant, cette condition seule est insuffisante car le nombre de cas traité est en général limité. Le prérequis complémentaire est de se trouver en phase avec sa propre conviction en la pertinence de la démarche. Fort de ce succès, deux autres cas ont été traités identiquement en suivant un protocole de mise en temporisation immédiate. Leur suivi est actuellement limité, inférieur à 12 mois ; leur résultat sera publié après avoir subi le contrôle de la première année.

Tout cela montre bien que la discipline est susceptible d'évoluer (Szmukler-Moncler et coll. 2000, 2014). Lorsque davantage de praticiens auront fait état de leur expérience clinique positive ce protocole pourra faire partie des traitements acceptés par la communauté des implantologistes.

Bibliographie

- Becker A., Chausu S. Success rate and duration of orthodontic treatment for adult patients with palatally impacted maxillary canines. *Am J Orthod Dentofacial Orthop* 2003 ; 124
- Bellinchon-Sanchez A. L'intégration minérale en implantologie. Etude histologique des interfaces autre qu'osseuse lors de la pose d'implants trans-corono-radulaire. Thèse pour le diplôme d'Etat. Bordeaux, 11.9.2014
- Davarpanah M, Szmukler-Moncler S, Davarpanah K, Capelle-Ouadah N, Demurashvili G, Rajzbaum P. Unconventional Implant Placement IV. Implant Placement through Impacted Teeth to Avoid Invasive Surgery. Long-term Results of 3 Cases. *Open Dent J*. 2015 Jan 30 ; 9 :15-20.
- Davarpanah M, Szmukler-Moncler S, Rajzbaum P, Davarpanah K, Capelle-Ouadah N, Demurashvili G. Unconventional implant placement. V: Implant placement through impacted teeth ; results from 10 cases with an 8- to 1-year follow-up. *Int Orthod*. 2015 ; 13 :164-80.
- Davarpanah M, Szmukler-Moncler S. Unconventional implant treatment. II. Implant placed through impacted teeth. 3 case reports. *Int J Periodontics Restorative Dent* 2009a ; 29 : 405-413.
- Hürzeler M B, Zühr O, Schupbach P, Rebele S F, Emmanouilidis N, Fickl S : The socket-shield technique - a proof-of-principle report. *J Clin Periodontol* 2010 ; 37 : 855-862
- Missika P. Technique de l'implant trans-corono-radulaire. Réhabilitation implantaire bilatérale d'un édentement lié à la présence de canines incluses. *Alpha Omega News*, 2015 ; 173 : 21-23.
- Szmukler-Moncler S, Davarpanah K, Davarpanah M, Rajzbaum P, Capelle-Ouadah N, Demurashvili G. Implants in contact with tissues other than bone. Is there room for a potential paradigm shift? *Swiss Dental J* 2014 ; 124 : 49-164
- Szmukler-Moncler S, Davarpanah M, Davarpanah K, Rajzbaum P, Demurashvili G, De Corbière S. Mise en place d'implants au contact de tissu autre qu'osseux. L'intégration minérale, esquisse d'une possible évolution de paradigme en implantologie. *Manuel d'implantologie clinique*. 3^e Edition. Concepts, intégration des concepts et esquisse de nouveaux paradigmes. 2012, Editions CdP, Paris
- Szmukler-Moncler S, Davarpanah M. Reliability of the root implant interface in unconventionally placed implants : an up to 6-year follow-up of 23 implants covering 3 distinct clinical applications. *Clin Oral Implants Res* 2009 ; 20 : 814 (abstract)
- Szmukler-Moncler S, Piattelli A, Favero GA, Dubrulle JH. Considerations preliminary to the application of early and immediate loading protocols in dental implantology. *Clin Oral Implants Res* 2000 ; 11:12-25.



THIERRY DEGORCE
Certificats d'Etudes Supérieures en Prothèse Scellée (Paris 5) et Parodontologie (Paris 7)
Post-Graduate in advanced training in implant dentistry (Université de Miami, Floride)
Diplôme d'université en Implantologie Chirurgicale et Prothétique (Paris 7) et en Chirurgie pré et péri-implantaire (Paris 11)
Exercice exclusif en implantologie et prothèse implantaire.



SERGE SZMUKLER-MONCLER
Docteur en Chirurgie Dentaire
Docteur en Sciences des Matériaux
Prof. ac, Lab. de Biologie Orale, Université de Cagliari
Consultant en Implantologie, Bâle, Suisse

La technique du « socket-shield » : son application dans le traitement implantaire d'un site canin maxillaire en voie d'édentement

Introduction

L'implantologie selon le Pr Brånemark consiste à poser des implants au contact de tissu osseux dans le but d'obtenir une interface os-implant dénuée de toute interposition de tissu fibreux. Cette interface a été amplement caractérisée au niveau microscopique et ultra-structural. C'est elle qui mène à ce qui actuellement est appelé l'ostéo-intégration des implants. La longévité des implants telle qu'on la connaît lui est attribuée.

Récemment, la possibilité de prendre en considération des interfaces autres que l'interface os-implant a été suggérée en implantologie. Il s'agit d'interfaces avec des tissus issus de l'organe dentaire, tels que le ciment, la dentine ou l'émail, dont le remodelage est faible voire inexistant, au contraire de l'os qui est un tissu minéralisé vivant, en constant remodelage. Ces nouvelles interfaces ont fait irruption dans le champ de l'implantologie à partir d'applications cliniques très différentes. Les premiers à avoir envisagé ce type d'interface dans le champ clinique ont été Davarpanah & Szmukler-Moncler en 2009 en posant des implants au travers de canines incluses (Fig. 1a-d), de racines résiduelles ou de dents ankylosées (Szmukler-Moncler & Davarpanah 2009).

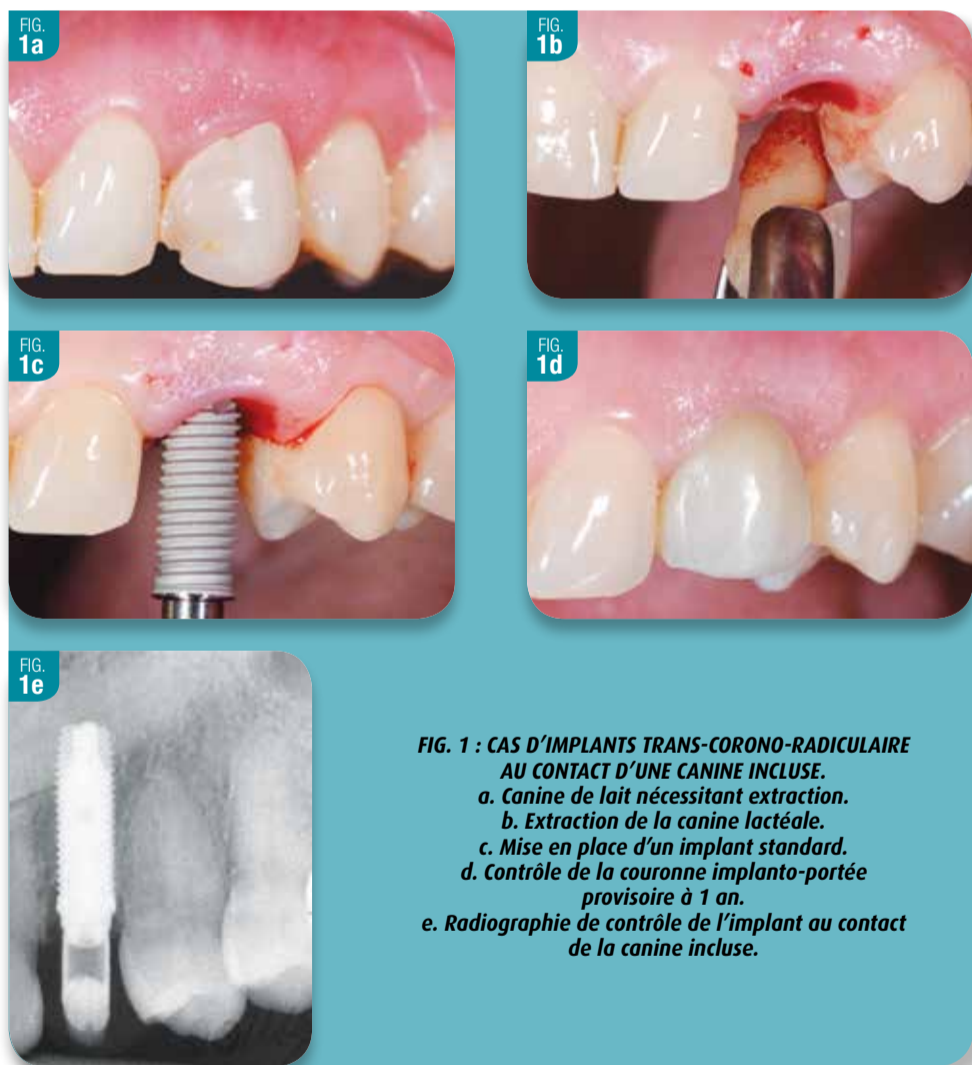


FIG. 1 : CAS D'IMPLANTS TRANS-CORONO-RADICULAIRE AU CONTACT D'UNE CANINE INCLUSE.
a. Canine de lait nécessitant extraction.
b. Extraction de la canine lactéale.
c. Mise en place d'un implant standard.
d. Contrôle de la couronne implanto-portée provisoire à 1 an.
e. Radiographie de contrôle de l'implant au contact de la canine incluse.

En 2010, une toute autre application de ce nouveau type d'interface a été publiée. Elle portait sur la possibilité de laisser une mince coque de dentine contre la paroi vestibulaire d'une alvéole (Fig. 2a, b) afin d'éviter la fonte osseuse inévitable de la table vestibulaire lorsqu'un implant y était posé (Hürzeler et coll. 2010). L'idée était la suivante : toute extraction dentaire est suivie d'une fonte osseuse de la table vestibulaire car l'os fin de la table vestibulaire, de l'ordre du mm (Ghassemian et coll. 2012), est un os fasciculaire qui ne doit son existence qu'à la présence du ligament alvéolo-dentaire. Le laisser subsister en préservant une mince coque de dentine radiculaire attachée à la table vestibulaire de l'alvéole devrait permettre d'éviter la perte osseuse verticale vestibulaire qui joue un rôle déterminant dans le soutien de la gencive marginale. Là aussi, ces auteurs s'appuyaient sur un type d'interface autre que l'interface os-implant, menant à ce que Szmukler-Moncler et coll. (2012) ont ultérieurement décrit comme l'intégration minérale. Les auteurs de ce nouveau protocole avaient publié un seul cas clinique avec un faible recul. Depuis, certaines équipes ont documenté favorablement ce type de protocoles (Siormpas et coll. 2014) Ces publications ouvraient une nouvelle voie potentielle de traitement dans le sens d'une amélioration du résultat esthétique dans la zone du sourire.

L'objet de cet article est d'illustrer cette technique à l'aide de 2 cas, de montrer le résultat obtenu et de discuter les tenants et les aboutissants de cette nouvelle approche.

Présentation du cas 1

Une femme de 45 ans consulte pour la décoloration de sa canine maxillaire droite qui présente des symptômes douloureux (Fig. 3a-b). L'examen radiographique révèle une rhizolyse interne prononcée qui explique la présence de la douleur (Fig. 3c, d) et une table vestibulaire intacte (Fig. 3e). L'indication de l'extraction est posée ainsi qu'un protocole classique d'extraction-implantation immédiate et temporisation immédiate.

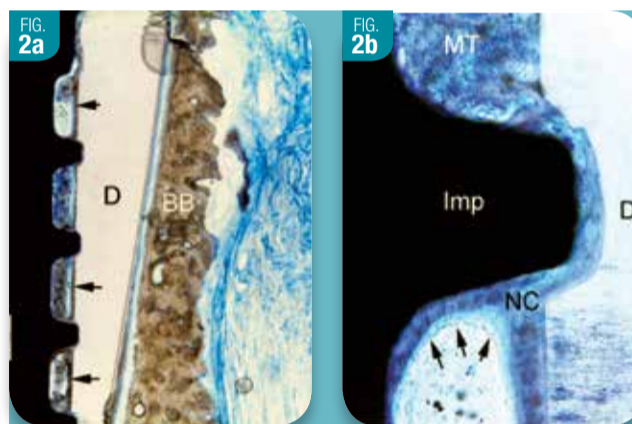


FIG. 2 : PRINCIPE DU SOCKET-SHIELD.
a. Implant posé au contact d'une mince coque résiduelle de dentine radiculaire (D : dentine, BB : os fasciculaire (bundle bone), les flèches montrent la formation d'un tissu minéralisé néoformé dans les espaces entre les spires).
b. Interface implant-dentine montrant la formation d'un tissu néo-cémentaire (Imp : implant, D : dentine, NC : néo-cément, MT : tissu minéralisé). (Histologie, Hürzeler et coll. 2010)

Le protocole du socket-shield est discuté avec la patiente. Il lui est expliqué que ce protocole ne fait pas encore partie d'une thérapeutique basée sur l'évidence. Certains praticiens l'ont utilisé avec succès et le recul est encore faible. Cependant, il suit une certaine logique qui a été documentée histologiquement (Davarpanah & Szmukler-Moncler 2009, Szmukler-Moncler et coll. 2012). En cas d'échec, il sera toujours loisible de revenir au traitement classique ; ce dernier sera réalisé sans engendrer de coût supplémentaire. La patiente accepte et signe un consentement éclairé.

La dent est découronnée puis la racine est sectionnée dans le sens mésio-distal (Fig. 4a). La coque vestibulaire est amincie sur toute sa longueur jusqu'à atteindre environ 1 mm en épaisseur (Fig. 4b). Puis, une fraise pour élongation coronaire, au corps lisse et à l'extrémité diamantée, est passé au-dessus de la coque de telle manière à préserver 1 mm de dentine au-dessus de la corticale vestibulaire et ne pas porter atteinte à l'attache épithéliale. Le protocole de placement de l'implant se poursuit à l'instar d'une implantation immédiate dans une alvéole d'extraction. Une encoche est effectuée dans la corticale palatine afin d'y débiter la séquence de forage et d'aboutir à un implant cylindro-conique Osseotite Ø 5/4 x 13 mm (Biomet 3i) incliné en direction palatine (Fig. 4c). L'implant vient au contact de la coque radiculaire sur le tiers coronaire de sa longueur (Fig. 4d). Un pilier de cicatrisation est vissé sur le col implantaire, le faible hiatus entre la coque vestibulaire et le bord externe de l'implant est laissé sans autre comblement que le sang et le caillot fibreux qu'il formera. Une greffe de tissu conjonctif complète l'intervention (Fig. 4e). Une empreinte est prise immédiatement, elle est envoyée au laboratoire pour préparer en 24h une couronne unitaire transvissée (Fig. 5a, b).

La couronne temporaire transvissée est suivie cliniquement (Fig. 5c, d) et radiographiquement (Fig. 5e, f). La coque radiculaire est clairement identifiable sur une section transverse post-opératoire à 6 mois (Fig. 5f). Au contrôle d'un an (Fig. 6a, b), les étapes menant à la confection de la couronne d'usage sont égrenées de manière conventionnelle.

La couronne provisoire dévissée révèle un berceau conjonctivo-épithélial sain ainsi qu'un bombé canin conservé (Fig. 6c, d). La dentine radiculaire n'est pas observable au travers de la gencive vestibulaire (Fig. 6d). La couronne d'usage céramique sur armature zirconium transvissée est fixée sur le col implantaire (Fig. 6e-i) puis la radiographie de contrôle est prise afin de servir de référence (Fig. 6h). Au contrôle de 3 ans, les paramètres de succès clinique et radiologiques sont présents (Fig. 6j-l).

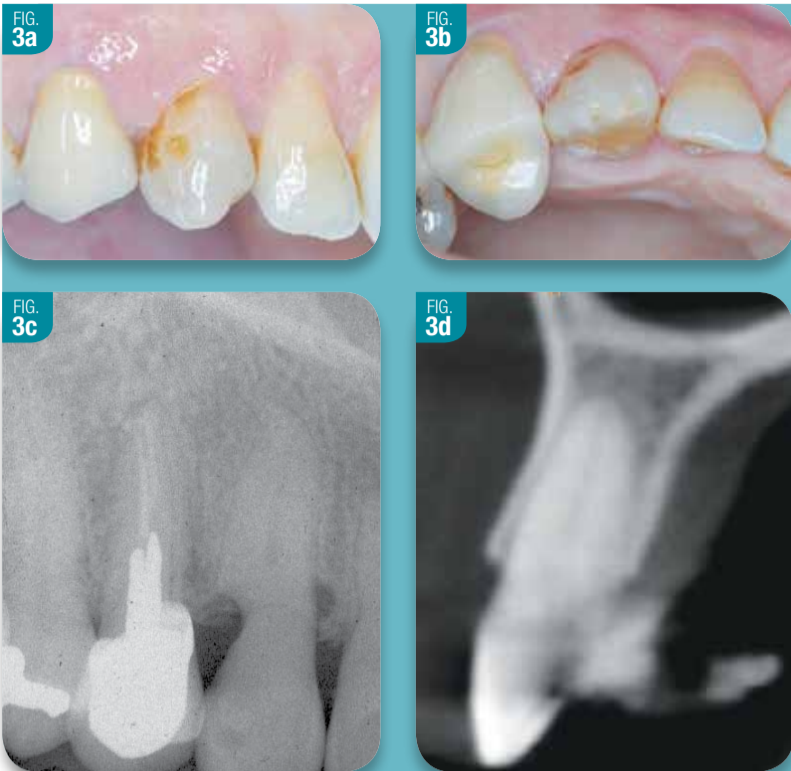


FIG. 3 : SITUATION PRÉOPÉRATOIRE.
 a. Vue vestibulaire de la canine destinée à l'extraction.
 b. Vue occlusale du site canin avec son bombé canin.
 c. Agrandissement de la zone canine montrant la rhyzalyse.
 d. Section transverse montrant la table vestibulaire intacte.

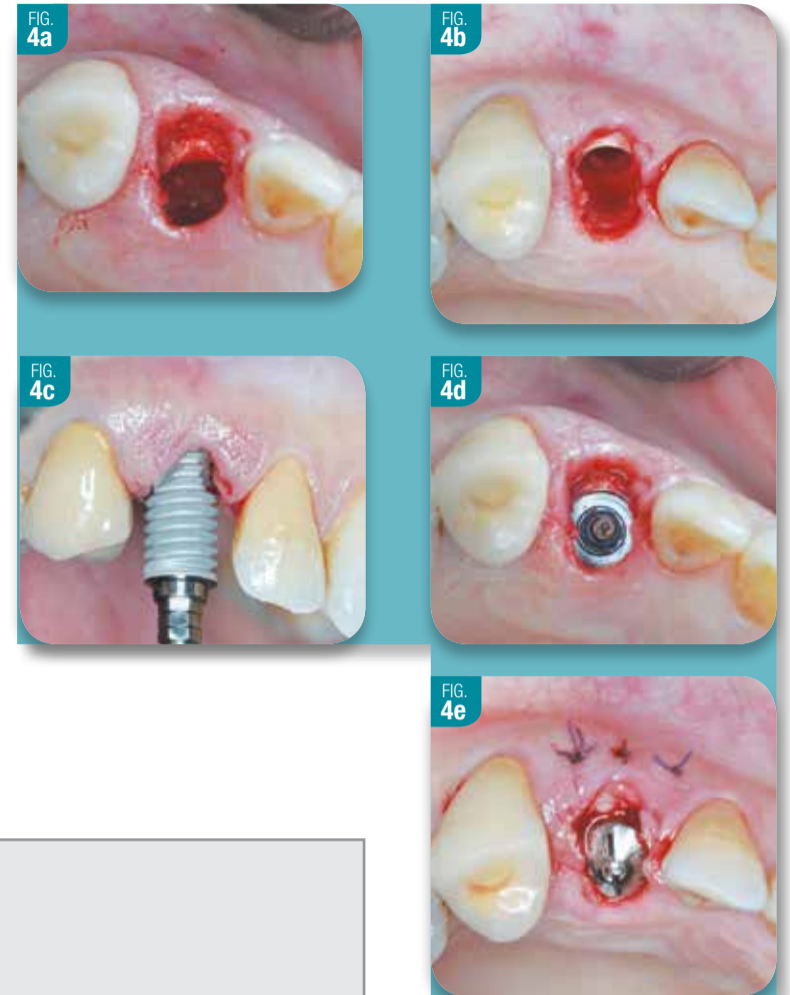


FIG. 4 : SITUATION PEROPÉRATOIRE.
 a. Section méso-distale de la canine et extraction de la portion palatine de la dent.
 b. Vue occlusale de la mince coque radiculaire vestibulaire résiduelle.
 c. Insertion de l'implant (Osseotite, Ø 5/4 x 13 mm).
 d. Vue occlusale de l'implant en place au contact de la coque dentinaire.
 e. Suture autour du pilier de cicatrisation après avoir réalisé une greffe de conjonctif.

Note aux auteurs

> Les articles doivent être fournis sous word (et non en pdf) avec les iconographies en fichiers séparés jpeg, eps ou tiff.

Les power point et images dans un document word ne sont pas exploitables ou sont d'une qualité plus que moyenne.

> Pour chaque image ou schéma prévoir une **légende courte**.

> Les images doivent être en résolution 300 DPI et **ne pas faire moins de 5 x 5 cm**.

> Les articles doivent quant à eux être clairs dans leurs présentations (titres, sous titres, gras), et sans lettre capitale (hormis pour les noms propres et sigles).

Merci d'envoyer votre article sur CD à Régimédia :

AONews
 326, bureaux de la Colline
 92213 Saint-Cloud

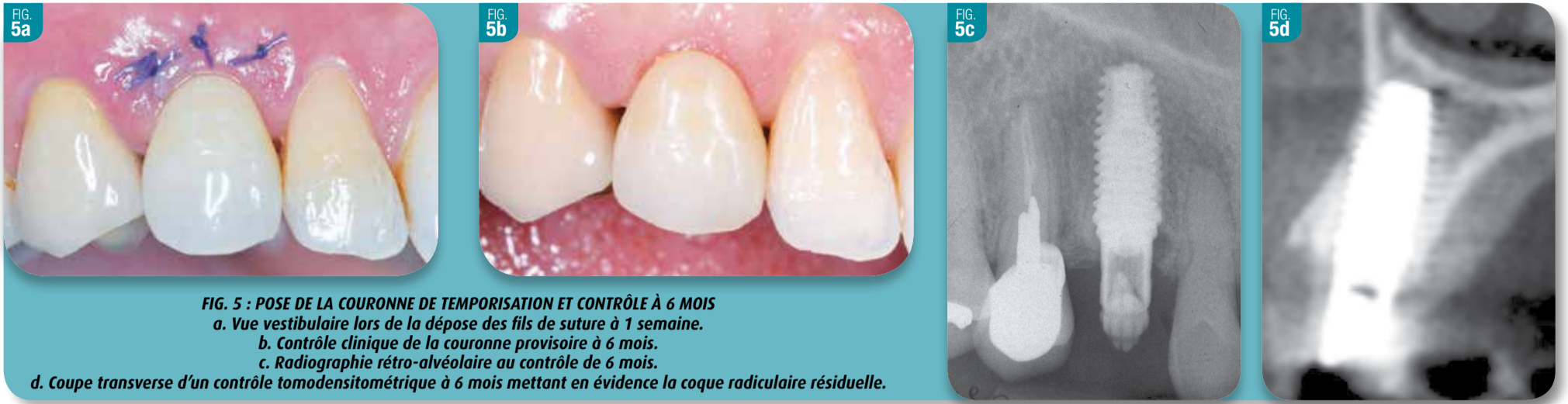

FIG. 5 : POSE DE LA COURONNE DE TEMPORISATION ET CONTRÔLE À 6 MOIS
 a. Vue vestibulaire lors de la dépose des fils de suture à 1 semaine.
 b. Contrôle clinique de la couronne provisoire à 6 mois.
 c. Radiographie rétro-alvéolaire au contrôle de 6 mois.
 d. Coupe transverse d'un contrôle tomодensitométrique à 6 mois mettant en évidence la coque radiculaire résiduelle.

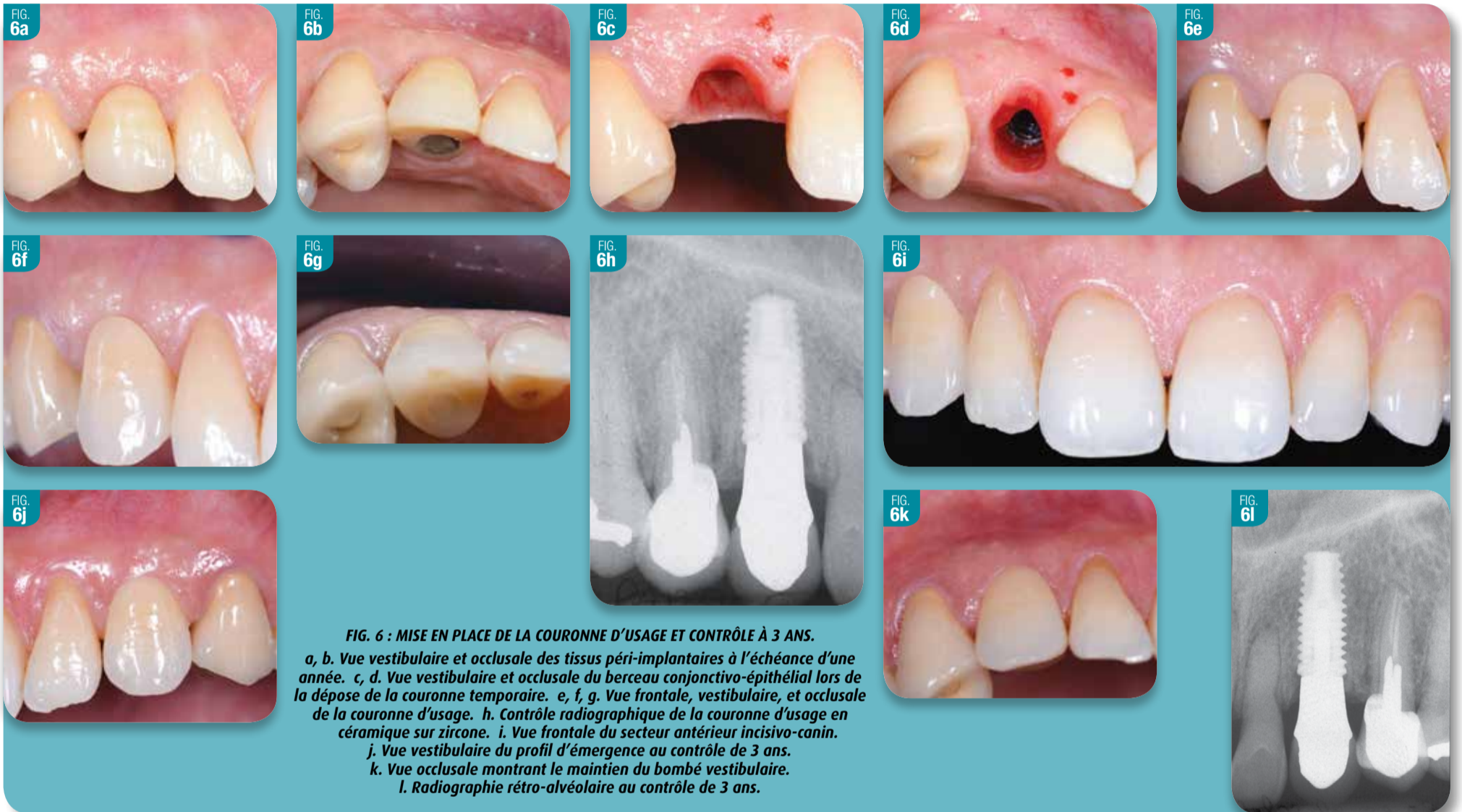


FIG. 6 : MISE EN PLACE DE LA COURONNE D'USAGE ET CONTRÔLE À 3 ANS.
 a, b. Vue vestibulaire et occlusale des tissus péri-implantaires à l'échéance d'une année. c, d. Vue vestibulaire et occlusale du berceau conjonctivo-épithélial lors de la dépose de la couronne temporaire. e, f, g. Vue frontale, vestibulaire, et occlusale de la couronne d'usage. h. Contrôle radiographique de la couronne d'usage en céramique sur zircone. i. Vue frontale du secteur antérieur incisivo-canine. j. Vue vestibulaire du profil d'émergence au contrôle de 3 ans. k. Vue occlusale montrant le maintien du bombé vestibulaire. l. Radiographie rétro-alvéolaire au contrôle de 3 ans.

➔ Présentation du cas 2

Ce cas concerne une réhabilitation plus complexe que dans le cas précédent. Il permettra de comparer 2 sites canins, l'un traité de manière classique et l'autre à l'aide de la technique du « socket-shield ».

Une femme de 52 ans consulte pour réhabiliter son maxillaire (Fig. 7a). L'indication d'extraction multiple est posée. La canine gauche est fortement atteinte et le protocole du « socket-shield » est ne peut lui être appliqué. En revanche, il demeure pertinent pour la canine droite avec un implant Osseotite 5/4 x 13 mm (Biomet-3i) (Fig. 7b). Une mise en

charge immédiate est prévue. Un consentement informé sera signé par la patiente. Les figures 7c et 7d montrent l'état des tissus mous avant la pose de la prothèse d'usage. Le bombé canine est visiblement mieux conservé du côté où le protocole a été appliquée (Fig. 7d). L'icongraphie prise lors de la pose de la prothèse d'usage souligne bien la différence entre les côtés (Fig. 7e-g). La coque radiculaire est clairement identifiée en vestibulaire de l'implant sur une section transverse (Fig. 7h). Le recul est actuellement de 3 ans et le résultat esthétique est maintenu dans le temps (Fig. 7j-k).

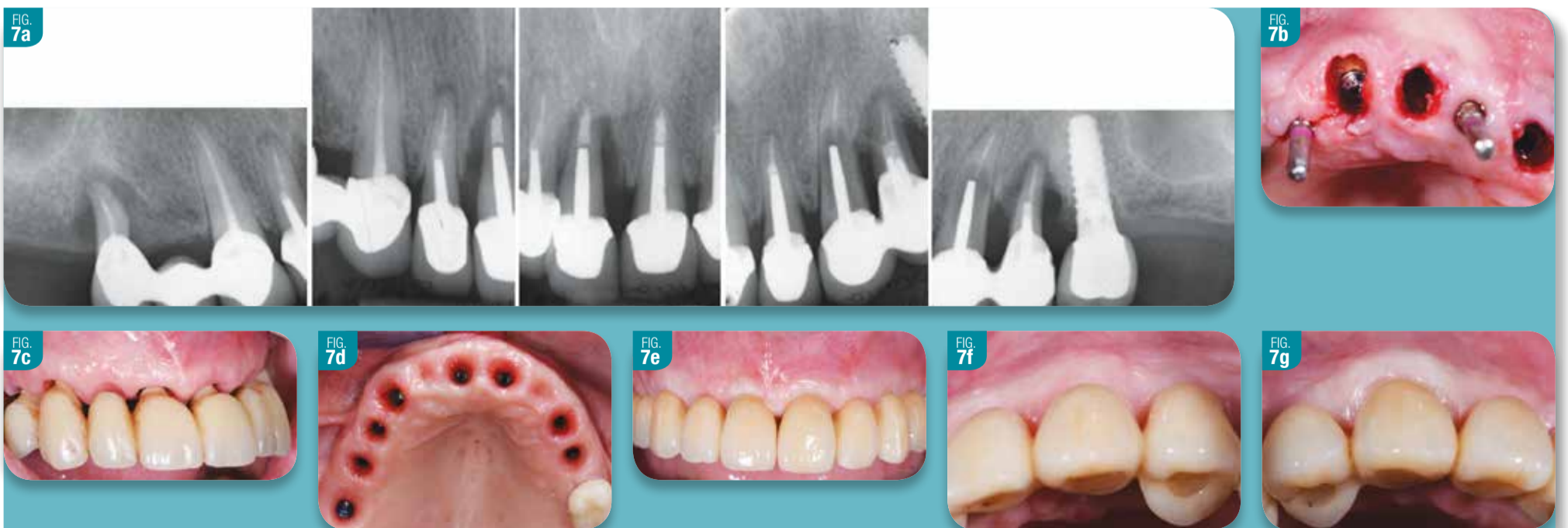

FIG. 7 : APPLICATION DU PROTOCOLE SOCKET-SHIELD LORS D'UNE RÉHABILITATION COMPLÈTE DU MAXILLAIRE.
 a. Bilan long-cône préopératoire montrant la nécessité d'extraire. b. Application du protocole socket-shield au niveau de la canine droite. c. Situation des tissus mous lors du dévissage de la prothèse provisoire. d. Vue occlusale des tissus mous et leur soutien osseux lors du dévissage de la prothèse temporaire pour effectuer la prise d'empreinte de l'étape prothétique. e. Vue frontale lors de la pose de la prothèse d'usage. Noter le bombé canine droit plus prononcé que le controlatéral. f, g. Vue occlusale des bombés canins droit et gauche.

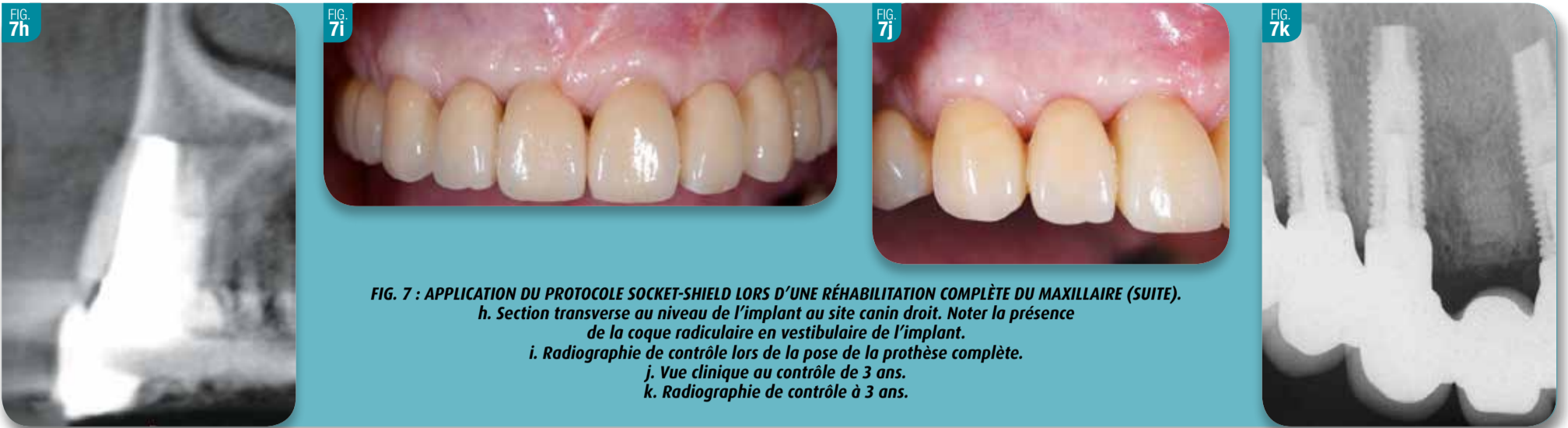


FIG. 7 : APPLICATION DU PROTOCOLE SOCKET-SHIELD LORS D'UNE RÉHABILITATION COMPLÈTE DU MAXILLAIRE (SUITE).
 h. Section transverse au niveau de l'implant au site canin droit. Noter la présence de la coque radiculaire en vestibulaire de l'implant.
 i. Radiographie de contrôle lors de la pose de la prothèse complète.
 j. Vue clinique au contrôle de 3 ans.
 k. Radiographie de contrôle à 3 ans.

➔ Discussion et Conclusion

Cette technique originale a été conçue pour lutter contre la lyse

osseuse dont la table vestibulaire est l'objet, en dépit de tous les efforts qu'il est possible de mettre en œuvre, et plus particulièrement l'implantation im-

médiate, ainsi que cela a été amplement démontré par Araujo et coll. (2006). Ce protocole n'a pu être envisagé qu'après avoir été rassuré quant aux réactions

susceptibles d'avoir lieu à l'interface dentine-implant. Une compilation de la littérature internationale semble montrer que des réactions inflammatoires

ou délétères ne sont pas à attendre (Davaranah et coll. 2012, Szmukler-Moncler et coll. 2012, Belinchon Sanchez 2014).

Le recul clinique sur ces 2 cas est à présent de 3 ans. Les tissus mous sont restés stables et le fragment de dentine n'a pas percé la gencive. De plus, la bosse canine a été maintenue et cela apparaît clairement dans les 2 cas présentés. Cela est d'autant plus notable chez cet édenté total où le site canin droit a été traité avec cette technique (Fig. 7d, g) alors que du côté gauche, la canine a été extraite de manière conventionnelle (Fig. 7f).

Elle semble avoir une certaine efficacité ainsi qu'il m'a été donné de l'évaluer au travers de la trentaine de sites traités jusqu'à présent. Cependant, cette technique ouvre de nombreuses questions auxquelles de claires réponses seront à apporter dans le but de lui conférer un support scientifique ainsi que la reproductibilité dont la communauté des cliniciens est dans l'attente. Il est tout d'abord nécessaire de souligner que la technique du « socket-shield » est chronophage et qu'elle exige une certaine adresse dans la réalisation. Seule la portion vestibulaire est à préserver, tout en détachant la partie apicale qui, souvent, présente du tissu granulomateux. De plus, le fragment doit rester immobile, en l'absence de quoi il faut procéder à la dépose et reprendre le protocole classique d'extraction-implantation immédiate.

Les questions en suspens sont les suivantes :

- > quelle épaisseur de dentine radiculaire faut-il laisser pour que la technique atteigne ses objectifs. Une large épaisseur de dentine est-elle pertinente ou ne faut-il laisser qu'une fine coque, la plus fine. En tout état de cause, y-a-t-il une épaisseur minimale à laisser ?
- > étant donné que l'alvéole d'extraction de la canine est large, faut-il que l'implant vienne au contact de la coque radiculaire ou au contraire ne le faut-il pas, est-ce indifférent ?
- > le hiatus entre la coque radiculaire et l'implant doit-il être comblé par un substitut osseux ou cela n'est pas indispensable, à moins que cela soit peut-être

même nocif (Fig. 8a-d). Quel tissu minéralisé peut-on espérer voir combler ce hiatus ?

> la technique est-elle applicable en présence d'un foyer infectieux apical ?

> la technique n'est-elle applicable qu'en présence d'une table vestibulaire intacte, et dans le cas contraire, quelle degré d'intégrité doit-elle privilégier ?

> quelle hauteur doit avoir le fragment radicaire, faut-il que son sommet soit supérieur à la limite de la table vestibulaire ou faut-il le mettre à niveau égal. Préserve-t-il son effet s'il est taillé à un niveau inférieur au sommet de la table vestibulaire ?

> le fragment est-il soumis à la carie lors de l'invasivité bactérienne qui ne manquera pas de se produire ?

> quelle attitude adopter si une récession gingivale prend place et libère le fragment dentinaire couvert par la gencive ?

On voit bien que de nombreuses questions subsistent encore avant de bien quadriller les divers paramètres de la technique. Pour notre part, nous comblons le hiatus entre l'implant et la coque radicaire afin d'éviter une migration apicale de tissu conjonctif avec BioOss. Par ailleurs, il ne nous semble pas utile de chercher à mettre l'implant en contact avec le résidu dentinaire. Les autres points demeurent encore ouverts et seule l'expérience nous permettra d'affirmer des certitudes.

En conclusion, la technique du « socket-shield » est originale car elle contrevient au principe de l'ostéointégration. Elle ne constitue pas une difficulté en soi car un paradigme plus large, celui de l'intégration minérale (Szmukler-Moncler et coll. 2012), l'englobe au niveau conceptuel. Elle est très chronophage et c'est la raison pour laquelle il nous semble que son champ d'application le plus approprié couvre la région de la bosse canine maxillaire, car c'est précisément le lieu où la perte du capital osseux vestibulo-palatine est la plus difficile à compenser. Dans la région incisive, les techniques de reconstruction du volume osseux sont plus aisées à mettre en place et sont plus reproductibles, le recours à cette nouvelle technique n'y constitue pas une avancée déterminante au regard de toutes les questions encore ouvertes.

Cette nouvelle technique doit encore faire ses preuves en produisant une documentation systématisée, plus large en nombre de patients et plus longue dans le temps. Tous nos cas sont soumis à un suivi régulier et nous serons appelés ultérieurement à faire état de leur résultat clinique.

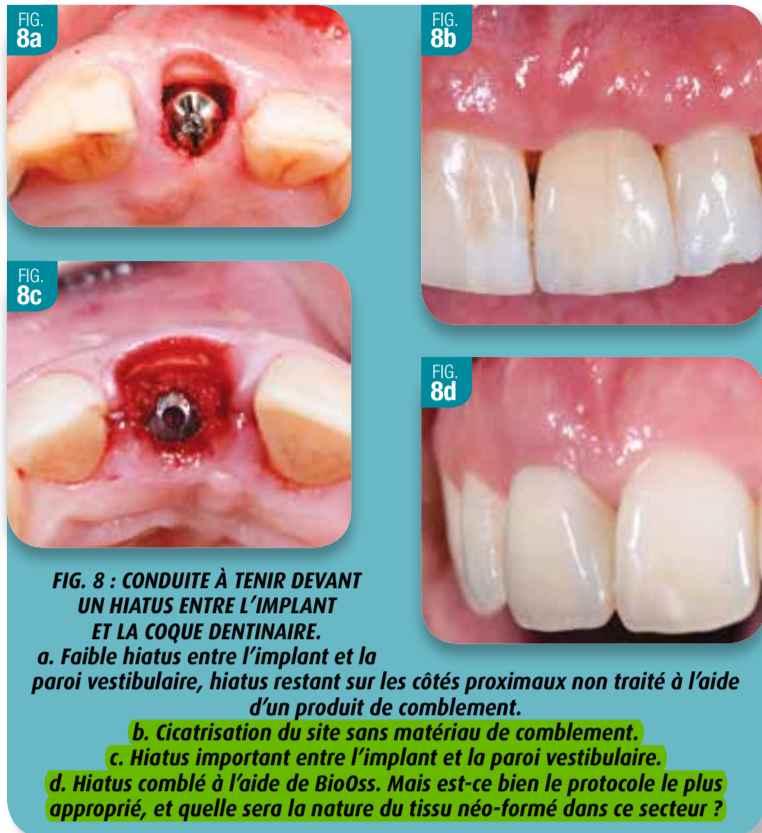

FIG. 8 : CONDUITE À TENIR DEVANT UN HIATUS ENTRE L'IMPLANT ET LA COQUE DENTINAIRE.

a. Faible hiatus entre l'implant et la paroi vestibulaire, hiatus restant sur les côtés proximaux non traité à l'aide d'un produit de comblement.

b. Cicatrisation du site sans matériau de comblement.

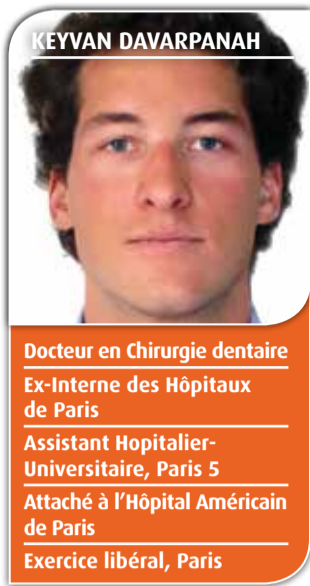c. Hiatus important entre l'implant et la paroi vestibulaire.

d. Hiatus comblé à l'aide de BioOss. Mais est-ce bien le protocole le plus approprié, et quelle sera la nature du tissu néo-formé dans ce secteur ?

Bibliographie

- Araújo MG, Sukekava F, Wennström JL, Lindhe J. Tissue modeling following implant placement in fresh extraction sockets. *Clin Oral Implants Res.* 2006 ; 17 :615-624.
- Belinchon Sanchez A. L'intégration minérale en implantologie. Etude histologique des interfaces autres qu'osseuses lors de la pose d'implants trans-corono-radicaux. Thèse pour le Doctorat d'Etat 46, Université de Bordeaux, 2014.
- Davarpanah M, Szmukler-Moncler S, Davarpanah K, Rajzbaum P, de Corbière S, Capelle-Ouadah N, Demurashvili G. Unconventional transradicular implant placement to avoid invasive surgeries : toward a potential paradigm shift. *Rev Stomatol Chir Maxillofac* 2012 ; 113 : 335-349.
- Davarpanah M, Szmukler-Moncler S. Unconventional implant treatment. II. Implant placed through impacted teeth. 3 case reports. *Int J Periodontics Restorative Dent* 2009a ; 29 : 405-413.
- Ghasseman M, Nowzari H, Lajolo C, Verdugo F, Pirronti T, D'Addona A. The thickness of facial alveolar bone overlying healthy maxillary anterior teeth. *J Periodontol.* 2012 ; 83 :187-197.
- Hürzeler M B, Zuhri O, Schupbach P, Rebele S F, Emmanouilidis N, Fickl S : The socket-shield technique : a proof-of-principle report. *J Clin Periodontol* 2010 ; 37 : 855-862
- Siormpas KD, Mitsias ME, Kotsiotou-Siormpa E, Garber D, Kotsakis GA. Immediate implant placement in the esthetic zone utilizing the « root-membrane » technique : clinical results up to 5 years post-loading. *Int J Oral Maxillofac Implants.* 2014 ; 29 :1397-1405.
- Szmukler-Moncler S, Davarpanah M, Davarpanah K, Rajzbaum P, Demurashvili G, De Corbière S. Mise en place d'implants au contact de tissu autre qu'osseux. L'intégration minérale, esquisse d'une possible évolution de paradigme en implantologie. Manuel d'implantologie clinique. 3^e Edition. Concepts, intégration des concepts et esquisse de nouveaux paradigmes. 2012, Editions CdP, Paris
- Szmukler-Moncler S, Davarpanah M. Reliability of the root implant interface in unconventionally placed implants : an up to 6-year follow-up of 23 implants covering 3 distinct clinical applications. *Clin Oral Implants Res* 2009 ; 20 :814.

TABLOID



Stratégies de gestion du capital osseux dans le secteur esthétique

I. Préservation du Capital osseux

➔ Introduction

La thérapie implantaire du secteur antérieur requiert une attention et une prudence toute particulière dans le traitement, car le résultat attendu par le patient et le praticien est biologique, fonctionnelle et surtout esthétique.

La réhabilitation implanto-portée fait suite à la perte de l'organe dentaire. Les travaux de Araújo et coll. (2005a, 2005b, 2006, 2015) ont démontré sans équivoque aucune que toute extraction, quel que soit son caractère atraumatique, s'accompagne inévitablement d'une modification de l'architecture des tissus durs et des tissus mous. Cette dernière prend la forme d'une perte de dimension de la crête alvéolaire dans le sens horizontal et vertical ainsi qu'une disparition de la structure papillaire. Expérimentalement, ce groupe a documenté que la mise en place immédiate d'un implant dans l'alvéole est tout aussi impuissante à prévenir ce processus de résorption qui, de surcroît, intéresse davantage la table vestibulaire que la table linguale ou palatine (Araújo et coll. 2005b, 2006).

Toutes ces modifications provoquent une migration des bases osseuses et gingivales en direction apicale et palatine, elles rendent difficile le maintien d'un profil d'émergence naturel avec un bombé vestibulaire adéquat. Il faut donc développer des stratégies spécifiques pour néanmoins aboutir à ce résultat, car c'est sur ce critère qu'est jugé le succès du traitement.

La stratégie peut être préventive, dans le but de conserver au mieux le capital tissu osseux-tissus mous ou encore à postériori, dans le but de reconstruire ce qui aura été perdu. La stratégie préventive consiste à éviter l'extraction quand cela est possible et pertinent. Salama et coll. dans un article paru en 2007 ont appliqué cette approche en exploitant la technique de la décoronation (Guyer 1975, Plata et coll. 1976, O'Neill et coll. 1978, Garver et coll. 1979, Casey & Lauciello 1980, von Wovern & Winther 1981, Sapir et coll. 2009). Elle requiert d'enlever la couronne, d'où la dénomination de décoronation, et laisser en place la racine des dents qui ne doivent pas nécessairement être extraites car non infectées ou car elles sont traitées endodontiquement avec succès. De ce fait, le capital osseux peut être préservé en ces sites et servir de pontic entre des implants posés de part et d'autre de la ou les racines conservées (Fig. 1a, b).

Les articles qui ont servi de base de départ à la technique de conservation des racines dans le but de conserver le capital tissulaire mentionnent aussi la possibilité de ne pas effectuer de traitement endodontique si cela ne s'avère pas nécessaire (Guyer 1975, Plata et coll. 1976). En dentisterie conventionnelle, cette technique a été appliquée depuis la fin des années 50 (Casey & Lauciello 1980). En revanche, dans le domaine de l'implantologie, en sus des 3 cas rapportés par Salama et coll. (2007), le nombre de cas semblables rapporté dans la littérature internationale est limité à sa plus simple expression. A part la présentation de 2 cas (Wong et coll. 2012, Çomut et coll. 2013) aucune autre étude, ni même une présentation de cas n'a été identifiée.

Il nous a donc semblé pertinent de contribuer à cette littérature et présenter un cas où cette stratégie préventive a pu être appliquée. Cela a permis de simplifier le traitement du secteur antérieur qui aurait pu s'avérer être plus complexe à gérer au niveau esthétique.

Nous présenterons aussi, un autre cas où le même principe a été appliqué en suivant une approche qui nous est plus spécifique, lorsqu'il s'agit de traiter un site canin où la canine définitive est incluse en utilisant la technique de l'implant trans-corono-radulaire (Davarpanah & Szmukler-Moncler 2009, Davarpanah et coll. 2015) recouvrant le concept de l'intégration minérale (Szmukler-Moncler et coll. 2012).

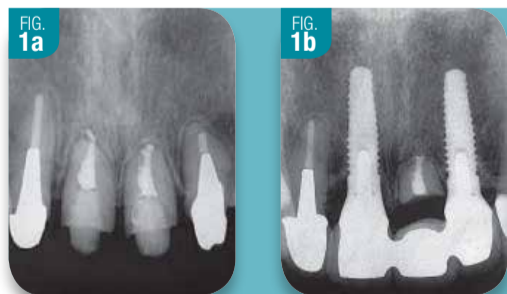

FIG. 1 : PRINCIPE DE LA TECHNIQUE DE LA DÉCORONATION ET DU MAINTIEN DE LA RACINE EN POSITION SOUS-GINGIVALE
a. Radiographie de la situation pré-opératoire de 3 dents à traiter.
b. Radiographie de la prothèse implanto-portée avec conservation de la racine au niveau du pontic du bridge. (Salama et coll. 2007)

➔ Présentation du cas

Un homme de 49 ans se présente pour le traitement de son secteur antérieur (Fig. 2a-c). Les incisives centrales présentent une discoloration et une fracture du bord antérieur. Les incisives latérales sont traitées prothétiquement (Fig. 2c). Le bombé vestibulaire est notable au niveau des centrales ainsi qu'au niveau de la latérale gauche alors que le bombé de la latérale droite est effondré. A la radiographie, les 2 centrales montrent une résorption interne et les latérales, traitées endodontiquement, présentent une image plus ou moins étendue de granulome apical (Fig. 2d-h).

Au contraire du secteur latéral, les sections transverses des centrales montrent l'absence d'une image apicale (Fig. 2e-g). De même, la corticale vestibulaire n'est pas atteinte au ni-

veau des centrales alors qu'elle est entamée au niveau des latérales (Fig. 2e-g). La présence des granulomes apicaux pose l'indication de l'extraction alors que pour les centrales ce sont les couronnes qui ne sont plus biomécaniquement fiables.

La démarche la plus immédiate serait d'extraire tout le secteur incisif et de le réhabiliter à l'aide d'une prothèse implanto-portée de 4 éléments. La manière la plus pertinente de traiter ce type d'édentement est de faire supporter cette prothèse par 2 implants placés soit en position 12 et 22, soit de faire alterner implants et pontics (Davarpanah et coll. 2010). La raison est que la gestion des tissus durs et mous entre 2 implants adjacents est plus difficile qu'entre un implant et une dent qu'entre un implant et un pontic (Salama et coll. 1998). Dans tous les cas, on assisterait à une fonte des bombés vestibulaires des centrales et la gestion esthétique de la prothèse serait délicate en dépit du caractère épais du biotype du patient.

Comment faire pour préserver le bombé osseux au niveau des incisives centrales et le meilleur profil d'émergence au niveau des pontics ? Telle est la question que pose le traitement de ce cas particulier.

Le cas présent permet de mettre en œuvre la technique de la décoronation décrite en 2007 destinée au traitement implantaire (Salama et coll. 2007). Il est décidé de garder les centrales, d'extraire les incisives latérales et de réaliser une prothèse implanto-portée de 4 éléments s'appuyant sur 2 piliers en position 12 et 22.

Par ailleurs, le patient désire aussi réaliser la mise en esthétique de l'ensemble du secteur antérieur et cela inclue les 2 canines qui présentent une teinte jaune qui jure avec la teinte des couronnes adjacentes et qui jurera avec la réhabilitation à venir. Il est alors décidé de profiter du traitement des canines pour les mettre à contribution dans la temporisation du traitement en servant de piliers à une prothèse transitoire.

Les canines sont préparées (Fig. 3a) et une prise d'empreinte est réalisée. Un bridge de 6 éléments reposant sur les canines est confectionné (Fig. 3b-e) pour servir de temporisation. Le jour de la chirurgie les incisives latérales sont extraites, les implants (Nobel Replace Tapered Ø 4,3 x 11,5 ; Ø 4,3 x 13 mm) sont posés et reçoivent des piliers de cicatrisation de Ø 3,6 mm x 3 mm (Fig. 4a-f). Les 2 incisives centrales sont décoronnées, leur niveau est ramené à 2 mm en dessous de la gencive (Fig. 4g-i) et les bords sont arrondis afin de n'offrir aucune aspérité. L'ensemble est suturé et la prothèse de temporisation est posée sur les canines préparées (Fig. 4j-l).

Durant la période de temporisation qui dure 6 mois, la cicatrisation des tissus mous ainsi que l'ostéo-intégration des implants (Fig. 5a-g) ont lieu sous la prothèse. Les tissus mous épousent le contour des pontics de la prothèse dento-portée et le généreux bombé vestibulaire des incisives centrales est conservé (Fig. 5g). Le temps est venu à présent de dégager les piliers et les remplacer par des piliers plus large de Ø 5 mm qui anticiperont la forme du profil d'émergence de la prothèse implanto-portée (Fig. 5h-j).

Après 6 semaines de cicatrisation des tissus mous, les tissus mous se sont adaptés aux nouveaux piliers et le temps de la prise d'empreinte pour la confection de la prothèse implanto-portée provisoire est arrivée (Fig. 6a-j). La prothèse est transvissée sur les incisives latérales (Fig. 6k) et les couronnes provisoires sur les canines sont scellées (Fig. 6l). On notera l'harmonie de la réhabilitation du secteur antérieur dans sa totalité (Fig. 6l) grâce au traitement prothétique des canines en place.

Le patient est satisfait de l'esthétique obtenue, il diffère les rendez-vous destinés à confectionner la prothèse d'usage. Il se présente enfin et les séquences classiques de prise d'empreinte (Fig. 7a-c) et de préparation de la prothèse d'usage ont lieu (Fig. 7d, e). La prothèse implanto-portée est transvissée et les couronnes canines sont scellées (Fig. 7f).

La radiographie de contrôle est prise (Fig. 7j) ; suite aux divers délais introduits par le patient, elle correspond au contrôle des 2 ans. Au moment de ce suivi, l'esthétique du secteur antérieur a été rétablie et le profil d'émergence des pontics au niveau des incisives centrales est satisfaisant, il a conservé son bombé vestibulaire originel (Fig. 7g-i).

Le second cas illustrant cette approche préventive a déjà été publié dans ces colonnes en décembre 2013 (Davarpanah et coll. 2013). Nous renouvelerons sa mention car il s'intègre dans la stratégie de prévention du capital osseux en rapport avec une prise en charge implantaire. De plus, c'est l'occasion de montrer son évolution au contrôle des 18 mois.

Un jeune patient de 20 ans est en cours de traitement orthodontique (Fig. 8a). La première prémolaire gauche est incluse, elle est en cours de traction et progresse vers la crête alvéolaire. Alors qu'elle affleure la crête alvéolaire, sa progression est stoppée (Fig. 8b). Deux essais pour la remettre en mouvement s'avèrent infructueux. Que faire pour achever le traitement, alors que l'extraction de cette dent globuleuse provoquerait un défaut osseux vertical de 10-13 mm étendu à l'ensemble de la crête (Fig. 8c, d). Reconstruire un tel défaut osseux est hasardeux et nécessiterait de toute façon plusieurs interventions. La simulation de l'implant montre qu'il est possible de placer l'implant dans le tissu dentaire mais aussi osseux (Fig. 8e-i).

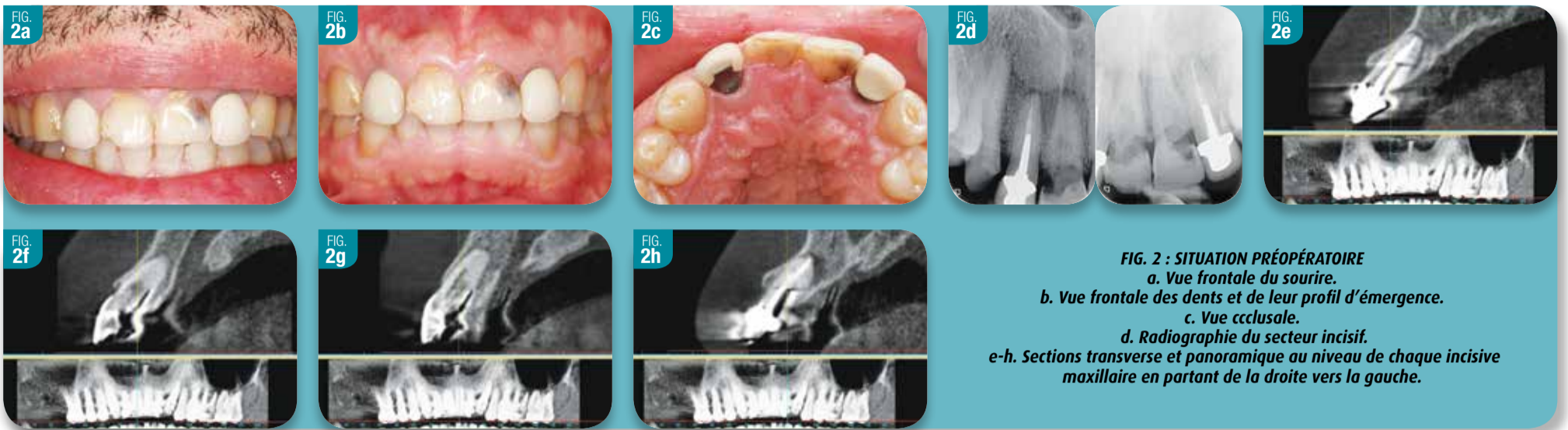


FIG. 2 : SITUATION PRÉOPÉRATOIRE
 a. Vue frontale du sourire.
 b. Vue frontale des dents et de leur profil d'émergence.
 c. Vue occlusale.
 d. Radiographie du secteur incisif.
 e-h. Sections transverse et panoramique au niveau de chaque incisive maxillaire en partant de la droite vers la gauche.

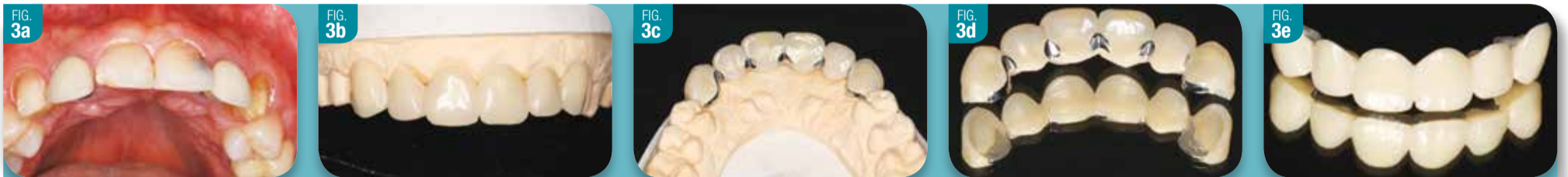

FIG. 3 : PRÉPARATIFS AVANT LA CHIRURGIE IMPLANTAIRE
 a. Préparation des piliers canins. b, c. Vue frontale et occlusale de la prothèse provisoire préparée au laboratoire sur le modèle en plâtre.
 d, e. Prothèse provisoire 6 éléments avec les canines servant de piliers de support.

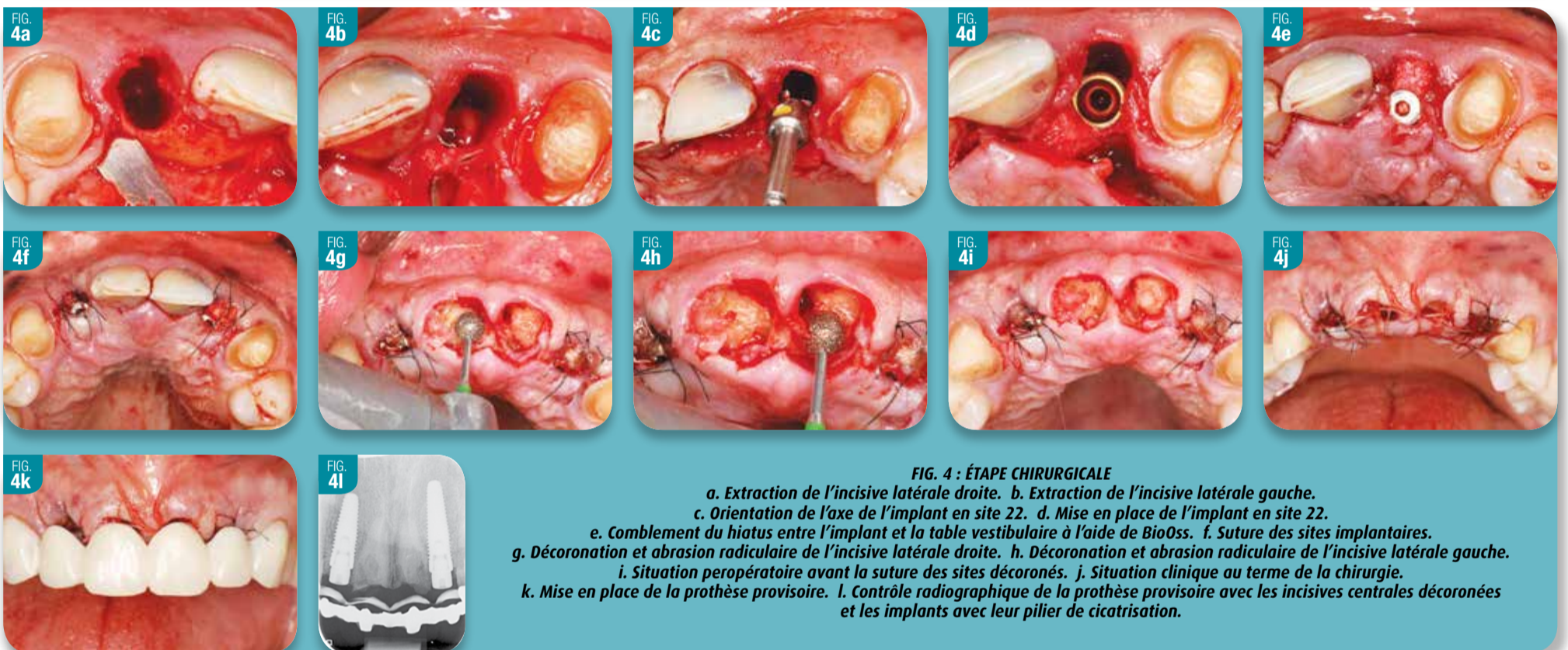


FIG. 4 : ÉTAPE CHIRURGICALE
 a. Extraction de l'incisive latérale droite. b. Extraction de l'incisive latérale gauche.
 c. Orientation de l'axe de l'implant en site 22. d. Mise en place de l'implant en site 22.
 e. Comblement du hiatus entre l'implant et la table vestibulaire à l'aide de BioOss. f. Suture des sites implantaires.
 g. Décoronation et abrasion radiculaire de l'incisive latérale droite. h. Décoronation et abrasion radiculaire de l'incisive latérale gauche.
 i. Situation peropératoire avant la suture des sites décoronés. j. Situation clinique au terme de la chirurgie.
 k. Mise en place de la prothèse provisoire. l. Contrôle radiographique de la prothèse provisoire avec les incisives centrales décoronées et les implants avec leur pilier de cicatrisation.

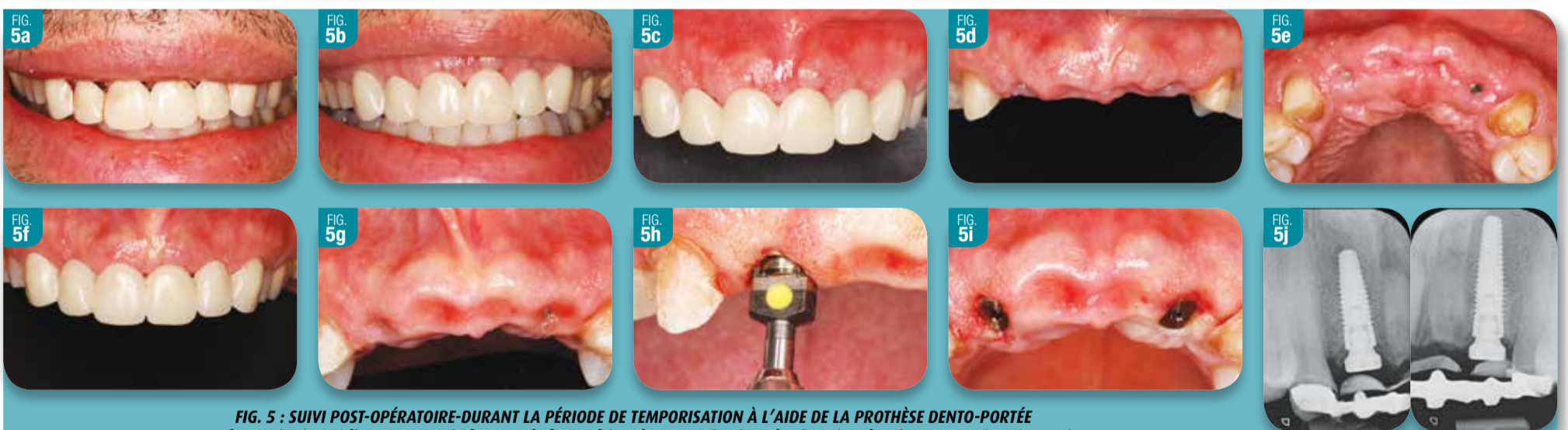

FIG. 5 : SUIVI POST-OPÉRATOIRE-DURANT LA PÉRIODE DE TEMPORISATION À L'AIDE DE LA PROTHÈSE DENTO-PORTÉE
 a. Vue du sourire immédiatement après la pose de la prothèse de temporisation. b. Situation des tissus mous à une semaine.
 c. Situation au contrôle de 6 semaines. d. Situation des tissus mous lors de la dépose de la prothèse temporaire.
 e. Vue occlusale de la cicatrisation des tissus mous sous la prothèse de temporisation à 6 mois. f. Vue frontale de la prothèse et des tissus mous à 6 mois.
 g. Situation des tissus mous à 6 mois après dépose de la prothèse de temporisation.
 h. Passage du profileur d'os pour passer d'un pilier de cicatrisation étroit à un pilier plus large.
 i. Piliers plus large en place. j. Contrôle radiographique après la pose des piliers de cicatrisation large.

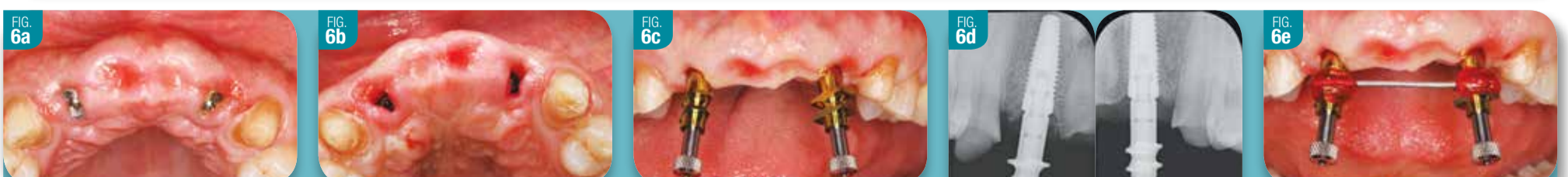

FIG. 6 : ÉTAPE DE LA PROTHÈSE TEMPORAIRE IMPLANTO-PORTÉE
 a. Cicatrisation autour du pilier de cicatrisation large. b. Situation de la gencive après dépose du pilier de cicatrisation.
 c. Mise en place des transferts d'empreinte. d. Radiographies de contrôle des transferts d'empreinte.
 e. Solidarisation des transferts d'empreinte.

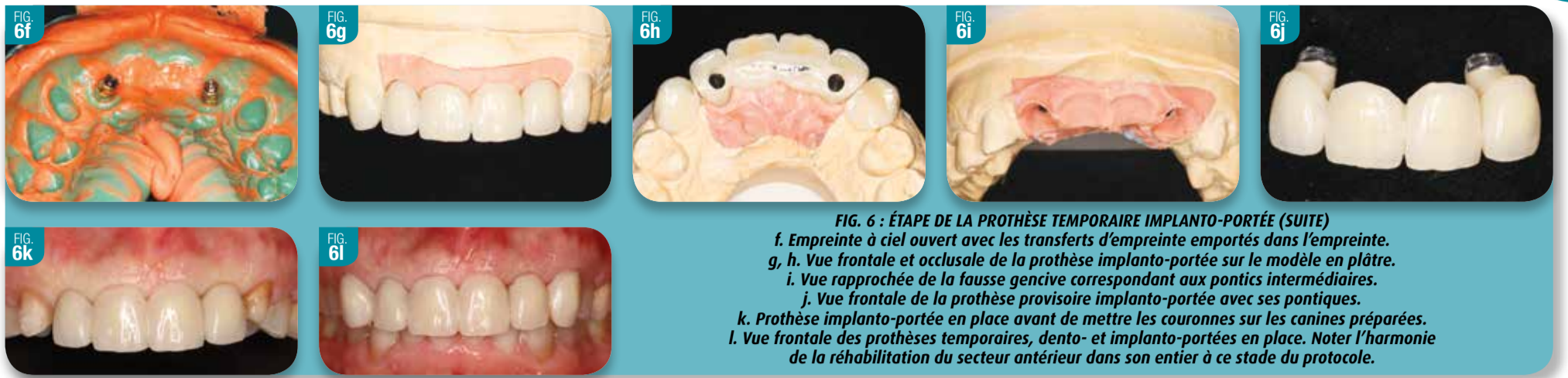


FIG. 6 : ÉTAPE DE LA PROTHÈSE TEMPORAIRE IMPLANTO-PORTÉE (SUITE)
 f. Empreinte à ciel ouvert avec les transferts d'empreinte emportés dans l'empreinte.
 g, h. Vue frontale et occlusale de la prothèse implanto-portée sur le modèle en plâtre.
 i. Vue rapprochée de la fausse gencive correspondant aux pontics intermédiaires.
 j. Vue frontale de la prothèse provisoire implanto-portée avec ses pontics.
 k. Prothèse implanto-portée en place avant de mettre les couronnes sur les canines préparées.
 l. Vue frontale des prothèses temporaires, dento- et implanto-portées en place. Noter l'harmonie de la réhabilitation du secteur antérieur dans son entier à ce stade du protocole.

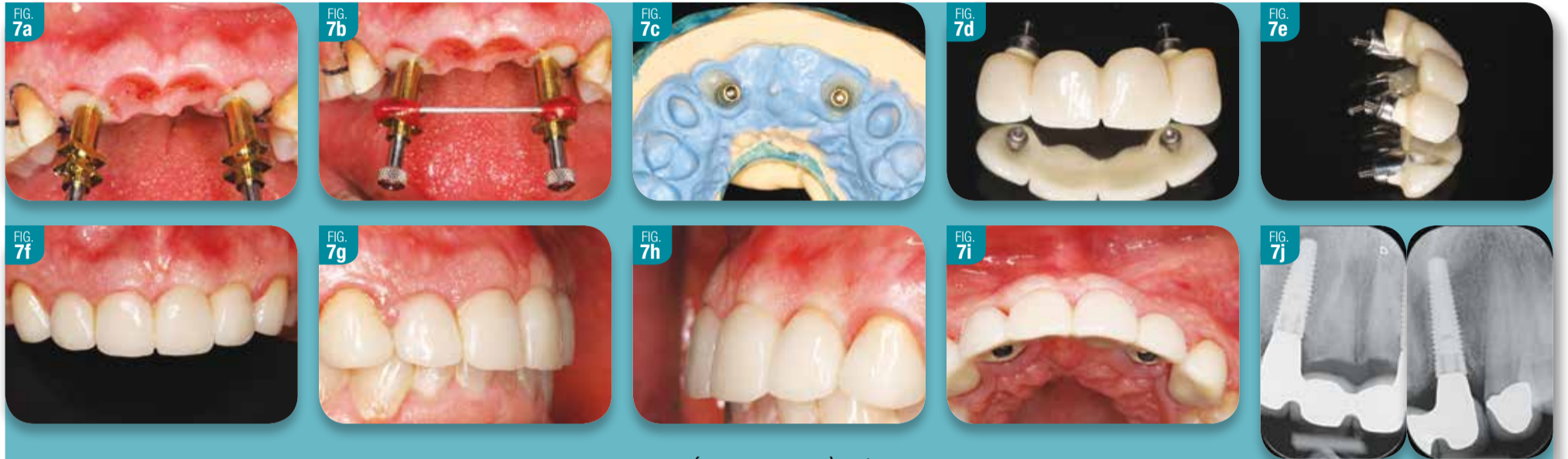


FIG. 7 : ÉTAPE DE LA PROTHÈSE D'USAGE
 a. Prise d'empreinte pour la prothèse d'usage avec report du profil d'émergence. b. Solidarisation des transferts d'empreinte. c. Empreinte à ciel ouvert avec les transferts emportés dans l'empreinte.
 d. Vue frontale de la prothèse avec ses 2 pontics intermédiaires. e. Vue latérale de la prothèse d'usage avec le bombé de ses pontics. f. Vue de la prothèse d'usage en place.
 g, h. Vue latérale droite et gauche du profil d'émergence et des bombés vestibulaires qui y participent. i. Vue occlusale montrant la persistance des bombés au niveau des pontics.
 j. Contrôle radiographique de la prothèse d'usage avec la présence des 2 racines en place. (Prothèse : Laboratoire N. Millière)

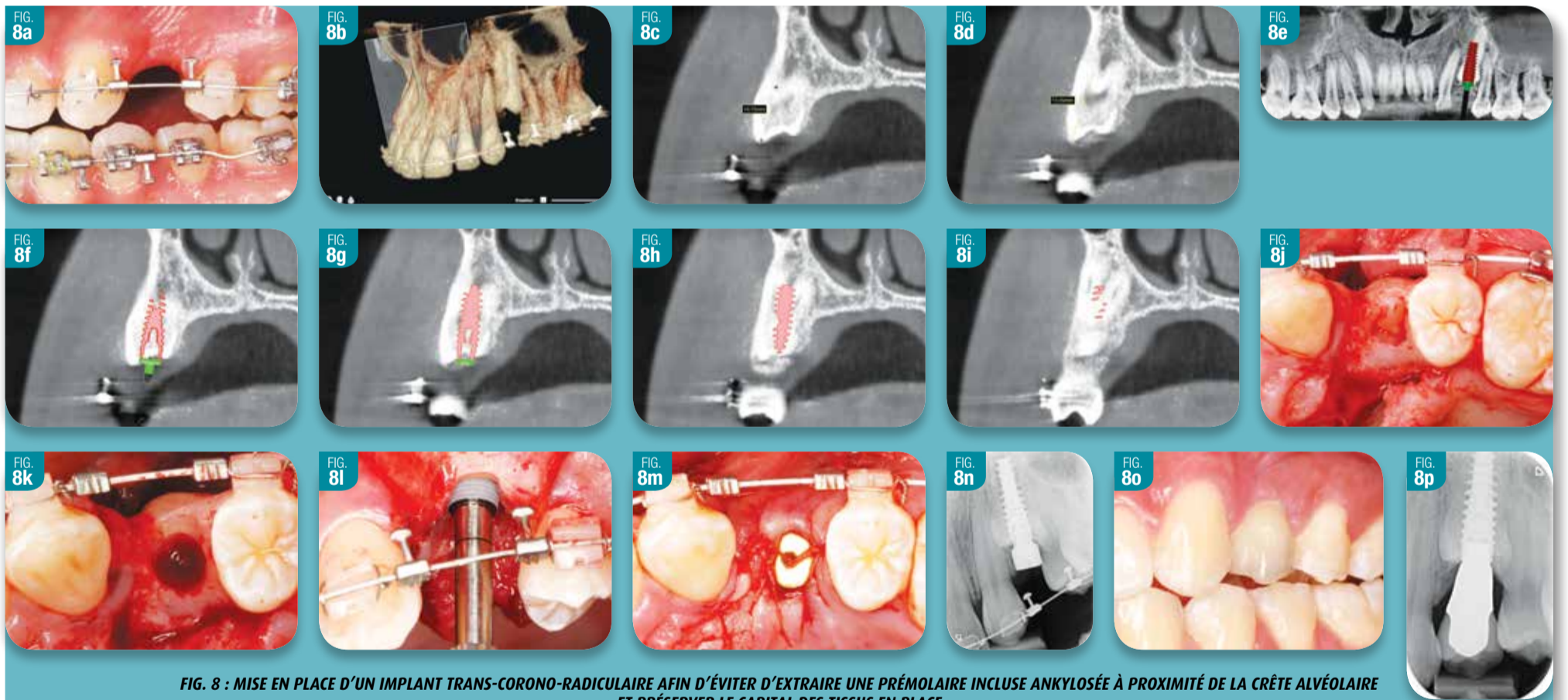


FIG. 8 : MISE EN PLACE D'UN IMPLANT TRANS-CORONO-RADICULAIRE AFIN D'ÉVITER D'EXTRAIRE UNE PRÉMOLAIRE INCLUSE ANKYLOSÉE À PROXIMITÉ DE LA CRÊTE ALVÉOLAIRE ET PRÉSERVER LE CAPITAL DES TISSUS EN PLACE
 a. Patient vers la fin de son traitement orthodontique. b. Reconstitution 3D de la prémolaire incluse ankylosée.
 c, d. Mesure de la couronne et estimation du défaut osseux laissé en cas d'extraction. e. Simulation de l'implant trans-corono-radulaire.
 f-i. Sections transverses de la simulation afin de montrer les rapports entre l'implant et la prémolaire.
 j. Position de la prémolaire après avoir soulevé le lambeau. Noter la position en proximité immédiate de la crête et la finesse des tables vestibulaires et palatines.
 k. Préparation du lit implantaire au travers de la couronne de la prémolaire. l. Mise en place de l'implant Nobel Active.
 m. Vue occlusale au terme de l'intervention. n. Radiographie de contrôle postopératoire.
 o. Vue clinique au contrôle de 18 mois avec la couronne d'usage en place. p. Radiographie de contrôle à 18 mois de l'implant placé au travers de la prémolaire.

La pose d'un implant sans procéder à l'extraction permet de garder le capital osseux et muqueux (Fig. 8j) et de traiter l'indication en une seule intervention chirurgicale standard et non invasive (Fig. 8k-m). Le résultat de l'approche est montré lors du contrôle des 18 mois (Fig. 8o, p).

➔ Discussion et conclusion

Cet article illustre la possibilité de préserver le capital tissus durs et tissus mous en évitant d'extraire des dents, qu'elles soient sur l'arcade ou même incluses en sub-surface de la crête alvéolaire. Plutôt que de réparer et mettre en marche une série de traitements qui nécessairement sont invasifs et prennent du temps, il a été possible de traiter rapidement et de manière élégante ce secteur antérieur qui nécessitait une réhabilitation en profondeur. Les dents décoronées n'ont pas été traitées endodontiquement car il n'y avait pas d'étiologie infectieuse qui le nécessitait. La littérature suggère qu'il est possible de laisser des dents sous la gencive qui n'ont pas subi de traitement endodontique à condition de créer des conditions hermétiques (von Wovern & Winther 1981) ce qui est habituellement le cas

lorsque la gencive a recouvert les racines.

Cette approche est d'autant plus pertinente que la solution classique aurait exigé de procéder à l'édentement de 4 sites adjacents et qu'il a été démontré que l'étendue d'un édentement influait sur l'extension de la résorption (Al-Askar et coll. 2013)). Ne pas extraire les 2 incisives centrales aura permis de procéder à l'extraction de 2 sites unitaires distants chacun de 2 dents et donc de réduire la résorption attendu aux sites des incisives latérales. La documentation de ce protocole est extrêmement limitée, elle est inférieure à 5 cas dans l'état actuel des publications (Salama et coll. 2007, Comut & Winther. 2013, Wong et coll. 2012). La raison est qu'il faut réunir des conditions bien particulières pour appliquer ce protocole, c'est-à-dire des dents qui ont subi une résorption interne tout en ayant conservé leur capital osseux au niveau de la table vestibulaire ou des dents fragilisées biomécaniquement qui sont exemptes de toute atteinte parodontale et endodontique. Cependant, lorsque ces conditions sont réunies, le praticien doit savoir qu'il peut disposer là d'un protocole non invasif générateur de simplification dans le traitement esthétique.

Il en va de même lorsque l'extraction d'une dent incluse menace l'intégrité de la crête alvéolaire ou de la table vestibulaire. Il est plus simple de préserver le capital osseux même si cette approche n'est pas encore suffisamment documentée, ne fait pas part de la médecine fondée par la preuve (evidence based medicine) et qu'elle bouscule les paradigmes en cours (Szmukler-Moncler et coll. 2012). Le caractère novateur de l'intégration minérale fait qu'on peut s'attendre à une plus grande résistance à son application, même si cette dernière technique, avec ses 15 implants suivis sur une période allant de 1 à 8 ans (Davarpanah et coll. 2015), est mieux documentée que la technique de la décoronation introduite par Salama et coll. (2007).

En conclusion, on ne peut qu'encourager les praticiens qui ont appliqué l'un de ces traitements à les publier afin d'en faire bénéficier le plus grand nombre. Le praticien souhaitant offrir le meilleur traitement à son patient devrait avoir en tête ces possibilités et les appliquer en fonction de ses convictions.

➔ Bibliographie

- Al-Askar M, O'Neill R, Stark PC, Griffin T, Javed F, Al-Hezaimi K. Effect of single and contiguous teeth extractions on alveolar bone remodeling : a study in dogs. Clin Implant Dent Relat Res. 2013 ; 15 :569-575.
- Araújo MG, Lindhe J. Dimensional ridge alterations following tooth extraction. An experimental study in the dog. J Clin Periodontol 2005a ; 32 :212-218.
- Araújo MG, Sukekava F, Wennström JL, Lindhe J. Ridge alterations following implant placement in fresh extraction sockets : an experimental study in the dog. J Clin Periodontol 2005b ; 32 :645-652.
- Araújo MG, Wennström JL, Lindhe J. Modeling of the buccal and lingual bone walls of fresh extraction sites

- following implant installation. Clin Oral Implants Res 2006 ; 17 :606-614. Araújo MG, Silva CO, Misawa M, Sukekava F. Alveolar socket healing : what can we learn ? Periodontol 2000. 2015 ; 68 :122-134.
- Casey DM, Lauciello FR. A review of the submerged-root concept. J Prosthet Dent. 1980 ; 43 :128-132.
 - Comut A, Mehra M, Saito H. Pontic site development with a root submergence technique for a screw-retained prosthesis in the anterior maxilla. J Prosthet Dent 2013 ; 110 :337-343.
 - Davarpanah K, Szmukler-Moncler S, Rajzbaum P, Capelle-Ouadah N, Demurashvili G, Davarpanah M. Mise en place non-conventionnelle d'un implant au travers d'une dent incluse dans le but d'éviter une chirurgie invasive. Nouveau concept et nouvelle technologie. AO News, 173, Décembre 2013, pp 17-20.
 - Davarpanah M, Szmukler-Moncler S. Unconventional implant treatment. II. Implant placed through impacted teeth. 3 case reports. Int J Periodontics Restorative Dent 2009 ; 29 :405-413.
 - Davarpanah M, Szmukler-Moncler S, Davarpanah K, Rajzbaum P. L'implantologie Assistée par ordinateur (IAO). Editions CdP, Rueil-Malmaison, 2010
 - Davarpanah M, Szmukler-Moncler S, Rajzbaum P, Davarpanah K, Capelle-Ouadah N, Demurashvili G. Unconventional implant placement. V : Implant placement through impacted teeth ; results from 10 cases with an 8- to 1-year follow-up. Int Orthod. 2015 ; 13 :164-80.
 - Garver DG, Fenster RK, Connole PW. Vital root retention in humans : an interim report. J Prosthet Dent 1979 ; 41 :255-257.
 - Guyer SE. Selectively retained vital roots for partial support of overdentures : A patient report. J Prosthet Dent 1975 ; 33 :258-263.
 - Harper KA. Submerging an endodontically treated root to preserve the alveolar ridge under a bridge—A case report. Dent Update 2002 ; 29 :200-203.
 - O'Neal R, Gound T, Levin MP, del Rio BCE. Submergence of roots for alveolar bone preservation. I. Endodontically treated roots. Oral Surg Oral Med Oral Pathol 1978 ; 45 :803-810.
 - Plata RL, Kelln EE, Lindá L. Intentional retention of vital submerged roots in dogs. Oral Surg 1976 ; 42 :100-108.
 - Salama H, Salama MA, Garber D, Adar P. The inter-proximal height of bone : A guidepost to predictable aesthetic strategies and soft tissue contours in anterior tooth replacement. Pract Periodontics Aesthet Dent 1998 ; 10 :1131-1141.
 - Szmukler-Moncler S, Davarpanah M, Davarpanah K, Rajzbaum P, Demurashvili G, De Corbière S. Mise en place d'implants au contact de tissu autre qu'osseux. L'intégration minérale, esquisse d'une possible évolution de paradigme en implantologie. Manuel d'implantologie clinique. 3è Edition. Concepts, intégration des concepts et esquisse de nouveaux paradigmes. 2012, Editions CdP, Paris
 - Von Wowern N, Winther S. Submergence of roots for alveolar ridge preservation. A failure (4-year follow-up study). Int J Oral Surg 1981 ; 10 :247-250.
 - Wong KM, Chneh CM, Ang CW. Modified root submergence technique for multiple implant-supported maxillary anterior restorations in a patient with thin gingival biotype : a clinical report. J Prosthet Dent 2012 ; 107 :349-352.

PROCHAINE
PARUTION

POUR ADHÉRER
À NOTRE
ASSOCIATION,
CONTACTEZ
NOS PRÉSIDENTS
DE RÉGION

GRENOBLE :
Richard Grigri
richard.grigri@gmail.com

LYON :
Marie Hélène Azoulay
mariehelene.azoulay@gmail.com

MARSEILLE :
Charles Lévy
charleslevy.perso@gmail.com

METZ - NANCY :
Eric Fiszon
ericfisz@club-internet.fr

MONTPELLIER :
Gilles Zitoun
gilles.zitoun@laposte.net

PARIS :
Serge Zagury
serge.zagury@wanadoo.fr

STRASBOURG :
Philippe Lévy
regent.aofrance@gmail.com

TOULOUSE :
Laurent Elbeze
laurentelbeze@gmail.com

TABLOID

20 ANS D'HISTOIRE ENSEMBLE



Stanley BERGMAN,

Chairman of the Board
and Chief Executive Officer
of Henry Schein, Inc.

« HENRY SCHEIN EST FIER
DE FAIRE PROGRESSER LA
SANTÉ BUCCO-DENTAIRE
DANS LE MONDE AUX
COTÉS D'ALPHA OMEGA »

« L'histoire d'Henry Schein a commencé à New-York au milieu de la Grande Dépression en 1932 et c'est dans les années 70 que la société s'est orientée plus particulièrement vers les chirurgiens-dentistes. Les décennies qui ont suivies ont été marquées par un grand nombre d'innovations qui ont propulsé Henry Schein en tant que leader sur le marché dentaire. L'expérience et l'expertise de la société ont permis d'ouvrir des filiales partout dans le monde et notamment en France en 1995 ; **Henry Schein France souffle donc sa vingtième bougie cette année !**

20 ans c'est jeune, et pourtant en deux décennies seulement **les équipes françaises ont su créer un lien fort avec les chirurgiens-dentistes et un lien privilégié avec l'association Alpha Omega.** Plus qu'un simple distributeur nous voulons être pour vous un partenaire qui comprend vos besoins, s'adapte à votre cabinet et vous aide à vous développer au-delà-de vos attentes.

20 ans c'est jeune, mais ces années ont suffi à développer **une couverture nationale pour vous proposer un service de proximité unique.** Conseillers commerciaux, experts high-tech, et techniciens couvrent tous les sujets qui nécessitent des connaissances spécialisées pour vous accompagner.

20 ans c'est jeune, mais fort de son esprit innovant, Henry Schein a été le premier à développer la dentisterie numérique en France. **Aujourd'hui la CAD/CAM n'est plus réservée à un cercle d'initiés,** la phase de démocratisation est entamée et s'annonce rapide, portée par tous les bénéfices que peuvent en tirer le secteur dentaire et les patients.

20 ans c'est jeune et pourtant tellement de choses accomplies déjà avec Alpha Omega ! Nous partageons la conviction que les partenariats entre associations professionnelles et industriels jouent un rôle essentiel dans la résolution des problèmes mondiaux de santé. **Nous sommes très fiers de faire progresser la santé bucco-dentaire dans le monde à vos côtés, en améliorant l'accès au soin, en aidant la recherche et en promouvant la diversité au sein de l'industrie dentaire.**

Toutes ces années de collaboration avec les chirurgiens-dentistes nous ont permis d'acquérir une expertise inégalable pour mieux vous accompagner à travers les évolutions de votre métier.

Dites Schein... Et nous vous apportons les solutions nécessaires à votre pratique ! »

DITES SCHEIN...

et dotez-vous des meilleurs atouts en CFAO !



Conception : L'Effet papillon - www.effetpapillon.fr | Création : Sylvie Lancy - Studio graphique Henry Schein

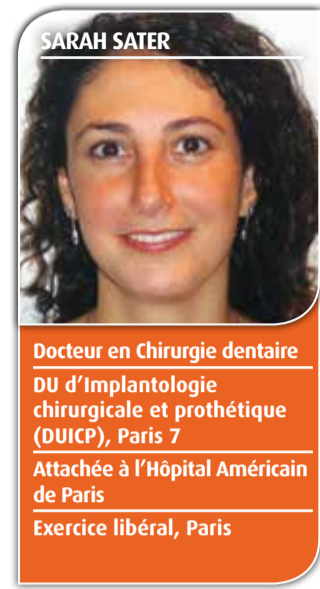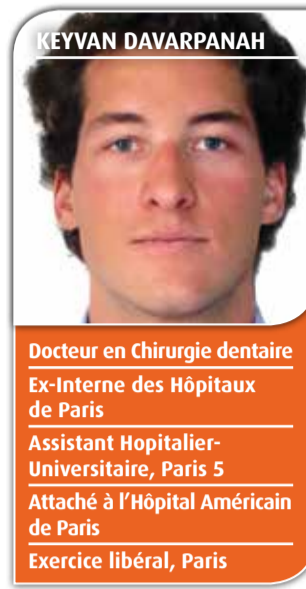 HENRY SCHEIN®

www.henryschein.fr

20 ANS D'EXPERTISE POUR VOUS ACCOMPAGNER

Depuis 20 ans, le groupe Henry Schein met au service des chirurgiens-dentistes et prothésistes son expertise en matière de matériel et consommable dentaire, de solutions et de conseils. Fort de notre expérience unique en CFAO, nous vous proposons une offre composée de matériels sélectionnés et connectés, des matériaux innovants pour des restaurations toujours plus fiables et esthétiques, mais aussi des services qui s'avèrent indispensables pour vous accompagner.

Vous tirez ainsi le meilleur de ces nouvelles technologies.



Stratégies de gestion du capital osseux

II. Reconstruire le tissu osseux perdu

➔ Introduction

Le traitement implantaire intervient quand la dent qui est sur l'arcade ne peut plus assurer sa fonction. La déficience est d'origine bactérienne ou biomécanique. L'extraction est indiquée et la dent laisse alors derrière elle une alvéole avec un site à réhabiliter. Dans le secteur antérieur, le résultat esthétique joue un rôle critique puisqu'il dicte la satisfaction du patient. Durant quelque temps, on a pensé qu'immédiatement implanter une alvéole fraîchement créée pouvait permettre d'éviter la perte osseuse qui accompagne toute extraction (Lazzara 1989). Des travaux expérimentaux mais aussi cliniques ont démontré qu'il n'en était rien, quel que soient les efforts déployés (Araújo et coll. 2005a, 2005b, 2006, 2015).

Il s'en suit une inévitable modification de l'architecture des tissus durs et des tissus mous qui prend la forme suivante :

- > perte de dimension de la crête alvéolaire dans le sens vestibulo-palatin avec effondrement du bombé vestibulaire dans le secteur antérieur,
- > perte de dimension de la crête alvéolaire dans le sens corono-apical,
- > disparition des papilles,
- > migration en direction apicale du bord marginal de la gencive.

Ces transformations rendent difficile le maintien d'un profil d'émergence harmonieux avec son bombé vestibulaire naturel, elles nuisent au rendu esthétique. C'est ce qui se dégage des paramètres (Fig. 1a-c) participant au succès esthétique d'une réhabilitation implanto-portée (Fürhauser et coll. 2005, Belser et coll. 2009).

Les stratégies qu'il faut donc développer pour néanmoins aboutir à ce résultat sont de 2 ordres. Elles peuvent être préventive a priori, dans le but de ne pas entamer le capital tissu osseux-tissus mous ou encore a posteriori, dans le but de reconstruire ce qui aura été perdu après l'extraction.

Dans l'article précédent, il a été question d'éviter l'extraction quand cela était possible afin de préserver le capital tissu dur et tissus mous au niveau d'un pontic entre des implants (Davarpanah et coll. 2015). Ce protocole a été décrit par Salama et coll. en 2007 en s'inspirant de la technique de la décoronation utilisée en dentisterie conventionnelle (Casey & Lauciello 1980, Sapir et coll. 2009) et en pédodontie (Malmgren 2000, Schwartz-Arad et coll. 2004, Cohenca & Stabholz 2007, Lin et coll. 2013) pour conserver les enveloppes osseuses originales. Cependant, lorsque l'extraction est inévitable, il est important de réunir les meilleures conditions dans le but d'obtenir le résultat esthétique attendu. Selon la situation locale, c'est-à-dire si la table vestibulaire est intacte, partiellement atteinte ou absente, si le site présente une infection ou non, diverses stratégies ont été recommandées. Il s'agit de l'implantation immédiate, l'implantation précoce ou l'implantation différée accompagnées de diverses techniques de reconstruction osseuse (Horowitz et coll. 2012, Mardas et coll. 2015). L'objet de cet article est de présenter un cas où il n'a pas été possible d'effectuer une temporisation implanto-portée immédiate car il a fallu, au préalable, reconstruire le capital osseux après l'extraction.

➔ Cas cliniques

Deux cas cliniques serviront pour illustrer les différentes approches destinées à reconstruire le site implantaire après extraction.

CAS 1

Un patient de 48 ans est adressé par un confrère pour un traitement implantaire suite au descellement successif de la reconstitution prothétique de son incisive centrale maxillaire gauche (Fig. 2a). La radiographie rétro-alvéolaire révèle une forte résorption dans le tiers supérieure de la racine qui n'est plus en état d'immobiliser le pivot (Fig. 2b). Elle pose l'indication de l'extraction.

La pertinence de l'application d'un protocole d'extraction-implantation immédiate dépend de la présence de la table vestibulaire et du degré de son atteinte. Son intégrité se lit sur la coupe transverse d'un examen tomographique cone beam qui passe par cette dent. Cette table, quoique fine, est présente chez ce patient (Fig. 2c) et le protocole est proposé au patient qui l'accepte. Il lui est bien précisé que le protocole en question ne sera validé que si la stabilité primaire de l'implant est supérieure à 30 Ncm. Dans le cas contraire, il faudra envisager une technique de greffe de l'alvéole et une implantation différée d'au moins 6 mois. La temporisation s'effectuera alors à l'aide d'un bridge collé qui sera confectionné après l'extraction de la dent.

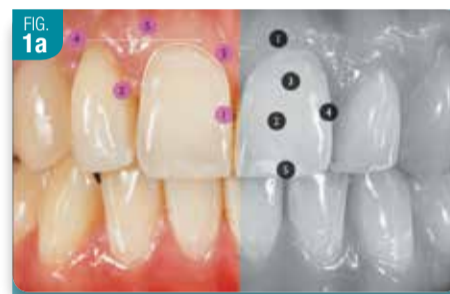

FIG. 1 : PARAMÈTRES ENTRANT DANS LE CALCUL DU SCORE ESTHÉTIQUE D'UNE RÉHABILITATION IMPLANTO-PORTÉE DU SECTEUR ANTÉRIEUR.
a. Repérages des paramètres participant aux scores esthétiques. La portion colorée de la figure répertorie les paramètres régissant l'esthétique du rose, c'est-à-dire les tissus mous. Les critères qui régissent l'esthétique du blanc, c'est-à-dire la couronne, apparaissent dans la portion noire & blanche de la figure.
b. Les 5 critères du rose d'après Belser et coll. 2009.
c. Les 5 critères du blanc d'après Belser et coll. 2009. (Zyman & Demurashvili 2012)

FIG. 1b	Critère descriptif	Note*		
		2	1	0
1. Papille mésiale		Présence complète	Présence incomplète	Absence
2. Papille distale		Présence complète	Présence incomplète	Absence
3. Profil d'émergence de la muqueuse vestibulaire de la couronne restaurée comparé à celui de la couronne de la dent controlatérale		Identique	Faible différence	Différence marquée
4. Niveau apical du bord marginal de la couronne restaurée par rapport à la dent controlatérale		Identique	Différence mineure < 1 mm	Différence majeure > 2 mm
5. Présence d'une convexité du processus alvéolaire à l'image de ce qui est obtenu au niveau d'une racine naturelle + couleur de la muqueuse la couronne restaurée par rapport à la dent controlatérale + texture de la muqueuse la couronne restaurée par rapport à la dent controlatérale**		Les 3 paramètres sont plus ou moins identiques à la couronne de référence	Deux paramètres sont plus ou moins identiques à la couronne de référence	Un ou aucun paramètre est plus ou moins identique à la couronne de référence

Le maximum est 10.
* Le point combine les points 3, 4, et 7 du PES de Fürhauser.

FIG. 1c	Critère descriptif	Note*		
		2	1	0
1. Forme de la dent restaurée par rapport à la dent controlatérale		Pas de différence	Faible différence	Différence marquée
2. Volume de la dent restaurée par rapport à la dent controlatérale		Pas de différence	Faible différence	Différence marquée
3. Teinte de la dent restaurée par rapport à la dent controlatérale		Pas de différence	Faible différence	Différence marquée
4. Texture de surface de la dent restaurée par rapport à la dent controlatérale		Pas de différence	Faible différence	Différence marquée
5. Translucidité de la dent restaurée par rapport à la dent controlatérale		Pas de différence	Faible différence	Différence marquée

Le maximum est 10.

Une extraction atraumatique est entreprise en sectionnant la dent en 2 parties (Fig. 3a, b), le pan vestibulaire est extrait délicatement mais une partie de la table reste accrochée au pan vestibulaire. La table vestibulaire a perdu de son intégrité (Fig. 3c, d), il faut donc revoir l'applicabilité du protocole de mise en temporisation immédiate.

Le traitement alternatif consiste donc à reconstruire l'alvéole qui est appelée à perdre son volume initial dans le sens horizontal et vertical. L'alvéole est comblée à l'aide d'un substitut osseux faiblement résorbable (Fig. 3e), puis recouverte d'hémocollagène (Fig. 3f) avant d'être suturée (Fig. 3g).

L'alternative à la solution de temporisation immédiate initialement envisagée comportera 2 temps. Le premier temps constitue une réponse d'urgence. Une gouttière thermo-formée de l'arcade est remplie de composite au niveau de la dent manquante (Fig. 3h). Elle assurera l'esthétique durant le temps nécessaire à la confection de la solution de temporisation plus durable. Le second temps passe par la préparation d'un bridge collé sur les dents adjacentes qui assurera l'esthétique durant le temps de maturation de la greffe de comblement de l'alvéole (Fig. 4a-f).

La gencive marginale se rétracte durant la phase de cicatrisation (Fig. 5a) et l'espace formé est comblé à la résine (Fig. 5b). Au terme de 6 mois, la prothèse est déposée afin de procéder à la pose de l'implant. La largeur osseuse a été reconstruite avec succès, ainsi que cela se voit cliniquement (Fig. 5c, e) et radiographiquement où une largeur de 8 mm a été mesurée (Fig. 5d).

Lors du forage pilote, la sensation tactile est de forer dans un dense de qualité normale. L'axe de l'implant est incliné en direction palatine (Fig. 5f, g) et le dernier foret à usage unique qui vient avec chaque implant est passé (Fig. 5g). Un implant V3 de Ø 4,3 x 13 mm est choisi. Cet implant présente 3 méplats cervicaux (Fig. 5h) et permet d'orienter l'un des méplats parallèlement à la table vestibulaire (Fig. 5i, j). Le pilier de cicatrisation est vissé dans le col (Fig. 5k) et une augmentation latérale est effectuée à l'aide de BioOss (Fig. 5l)

avant de suturer le site (Fig. 5m). Le bridge collé reprend sa place (Fig. 5n) durant une nouvelle période de 6 mois jusqu'à obtenir l'ostéo-intégration de l'implant dans le site reconstruit et la maturation des tissus mous.

Au terme de 6 mois débute la phase de la prothèse provisoire implanto-portée (Fig. 6a). Elle est destinée à façonner les tissus mous et s'assurer de la qualité du profil d'émergence. Le bridge collé déposé montre une cicatrisation satisfaisante de la gencive (Fig. 6b). Le pilier de cicatrisation est dévissé (Fig. 6c) pour recevoir le transfert d'empreinte correspondant

au diamètre de l'implant (Fig. 6d). Une radiographie de contrôle est prise afin de s'assurer de la bonne adaptation du transfert (Fig. 6e). L'empreinte à ciel ouvert avec le transfert emporté dans l'empreinte (Fig. 6f) est envoyée au laboratoire avec la teinte choisie pour la couronne (Fig. 6g) pour confectionner une couronne transvissée temporaire (Fig. 6h-j). La couronne transvissée montre le profil d'émergence satisfaisant avec la présence d'un bombé vestibulaire (Fig. 6k), d'autant plus que la ligne de sourire du patient est basse (Fig. 6l). La radiographie de contrôle montre un bon maintien des niveaux osseux (Fig. 6m).

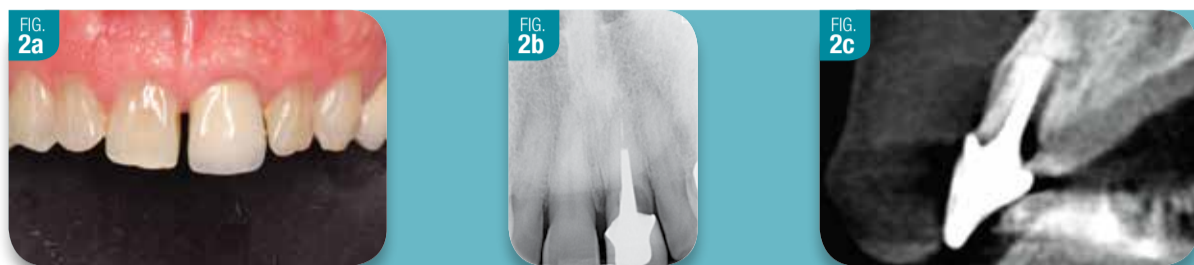

FIG. 2 : SITUATION PRÉOPÉRATOIRE.
a. Vue frontale de l'incisive centrale gauche incriminée.
b. Radiographie montrant une atteinte radiculaire intérieure étendue.
c. Coupe transverse de l'incisive montrant la présence d'une lamelle vestibulaire.

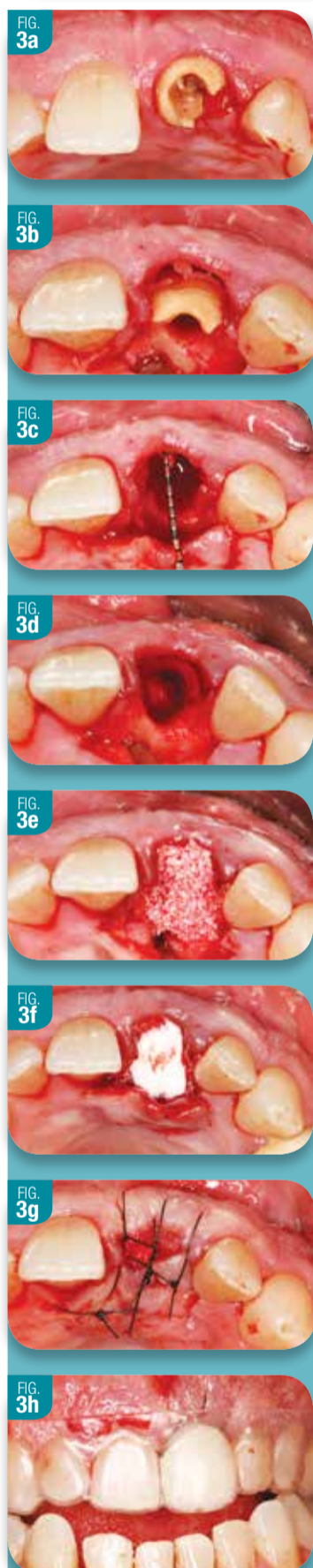


FIG. 3 : EXTRACTION ET CHIRURGIE SIMULTANÉE DE RECONSTRUCTION DU CAPITAL OSSEUX.

a. Atteinte radiculaire ne permettant plus la stabilité du pivot intra-radulaire. b. Extraction atraumatique mais qui résulte en une fracture de la lamelle osseuse vestibulaire. c. Mise en évidence de la perte de la table vestibulaire. d. Vue de l'alvéole avec sa table vestibulaire qui a perdu son intégrité. e. Comblement de l'alvéole à l'aide de BioOss. f. Obstruction de l'alvéole à l'aide d'Hémocollagène. g. Suture de l'alvéole. h. Temporisation d'urgence à l'aide d'une gouttière thermoformée remplie de composite.

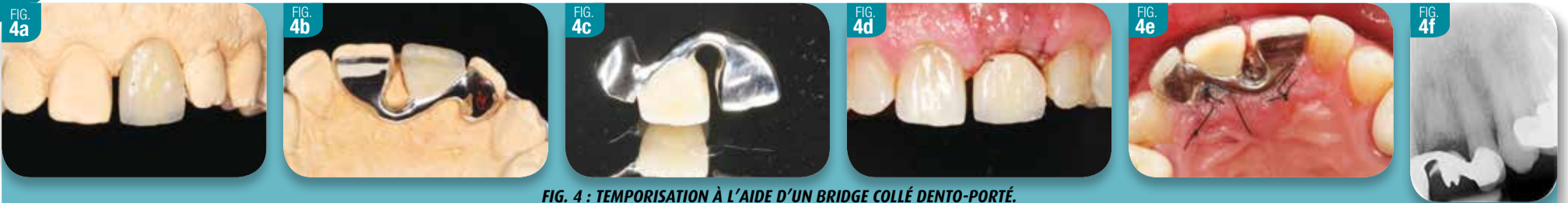

FIG. 4 : TEMPORISATION À L'AIDE D'UN BRIDGE COLLÉ DENTO-PORTÉ.
a. Vue frontale du pontic du bridge collé. b. Vue occlusale du bridge collé avec ses facettes et son renfort. c. Vue générale du bridge collé. d. Vue frontale du bridge de temporisation en place. e. Vue occlusale du bridge collé aux dents adjacentes. f. Radiographie de contrôle du bridge de temporisation.

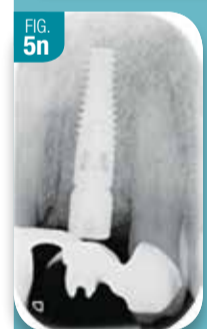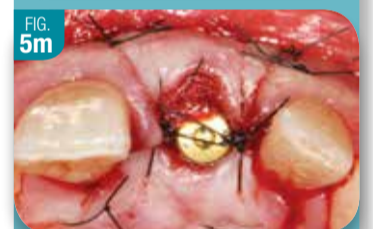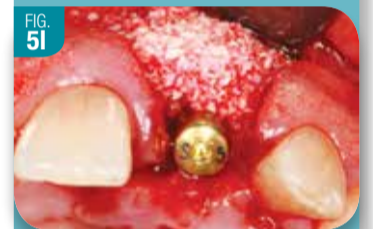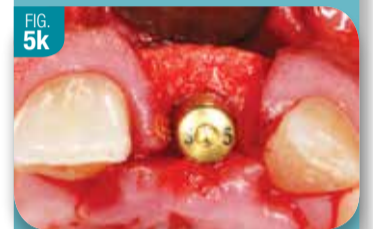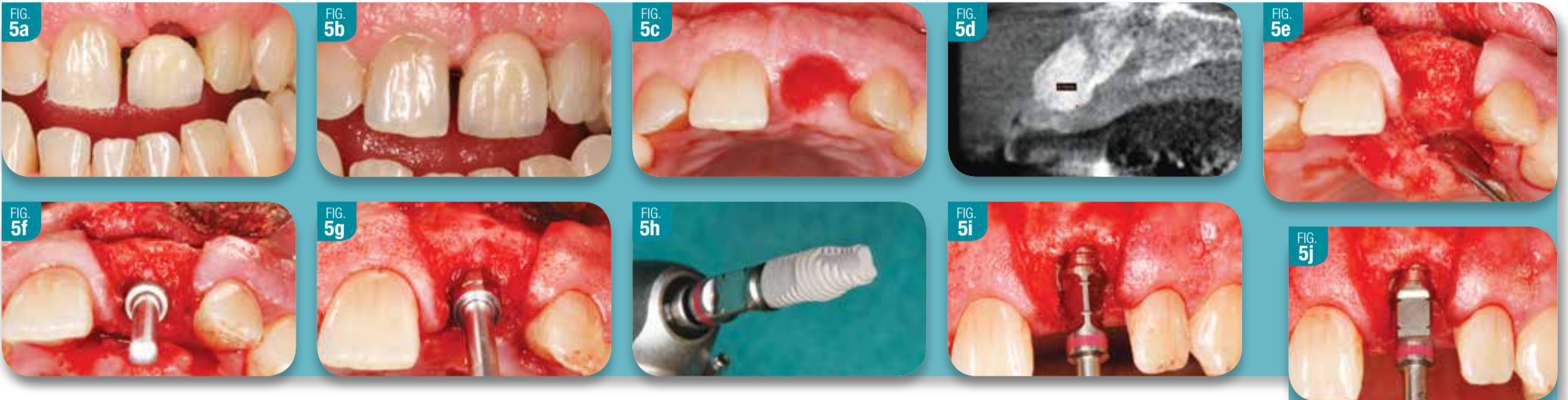


FIG. 5 : MISE EN PLACE DE L'IMPLANT DANS LE SITE RECONSTRUIT.

- a. Rétraction de la gencive marginale autour de la couronne du bridge collé durant la cicatrisation des tissus mous.*
- b. Adaptation esthétique de la couronne par ajout de résine au niveau apical.*
- c. Largeur de la crête au terme de 6 mois de temporisation.*
- d. Section transverse au niveau du site reconstruit montrant une largeur de 8 mm.*
- e. Largeur de la crête alvéolaire reconstruite.*
- f. Direction de l'axe implantaire dévié en direction palatine.*
- g. Passage du dernier foret qui est livré avec l'implant.*
- h. Implant V3 (MIS) de Ø 4,3 x 13 mm avec ses méplats au niveau cervical.*
- i. Porte-implant avec l'orientation de son méplat non encore parallèle à la table vestibulaire.*
- j. Porte-implant en position finale avec son méplat parallèle à la table vestibulaire.*
- k. Mise en place du pilier de cicatrisation.*
- l. Augmentation latérale dans le but d'introduire un surcourtour au niveau du site implanté.*
- m. Suture du site.*
- n. Radiographie de contrôle avec le bridge collé de temporisation en place.*

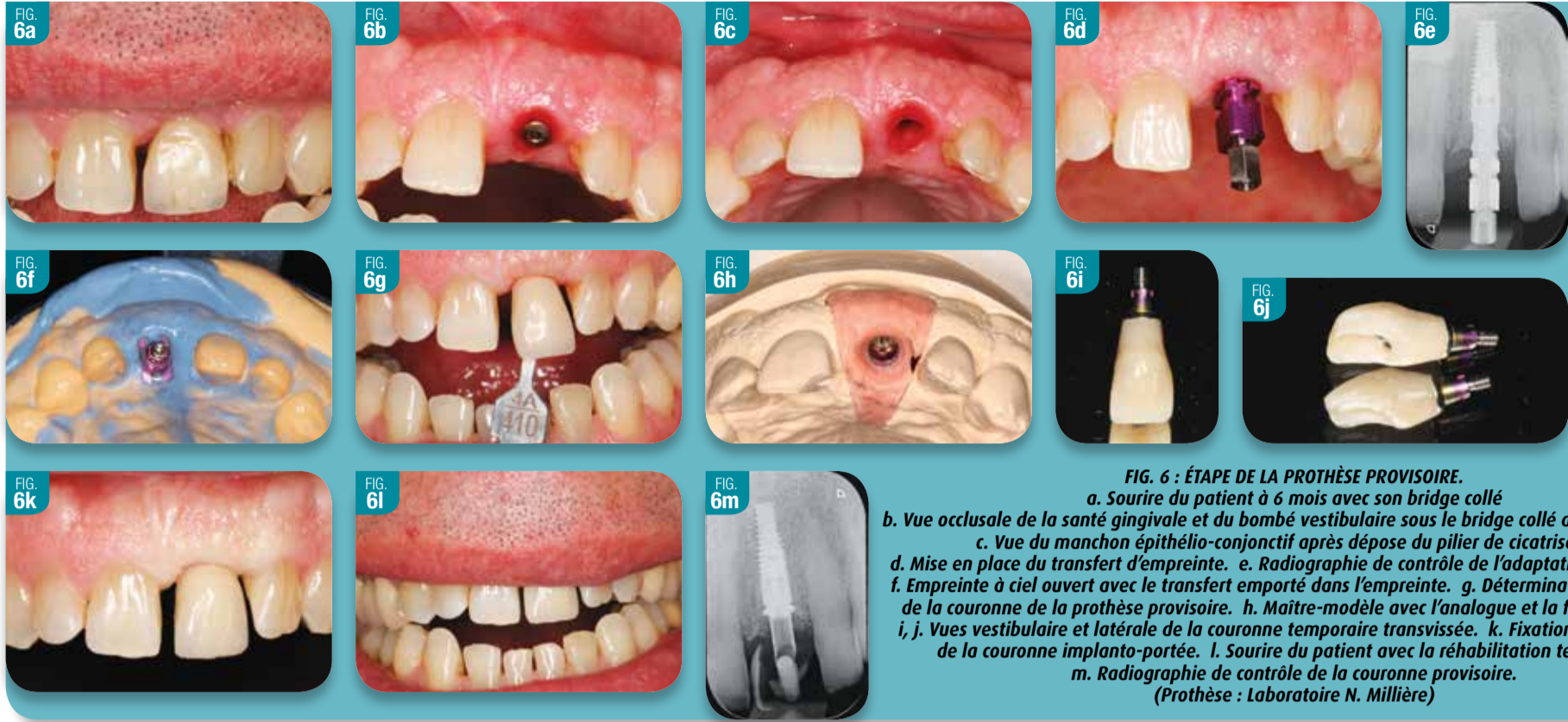


FIG. 6 : ÉTAPE DE LA PROTHÈSE PROVISOIRE.
 a. Sourire du patient à 6 mois avec son bridge collé
 b. Vue occlusale de la santé gingivale et du bombé vestibulaire sous le bridge collé de temporisation.
 c. Vue du manchon épithélio-conjonctif après dépose du pilier de cicatrisation.
 d. Mise en place du transfert d'empreinte. e. Radiographie de contrôle de l'adaptation du transfert.
 f. Empreinte à ciel ouvert avec le transfert emporté dans l'empreinte. g. Détermination de la teinte de la couronne de la prothèse provisoire. h. Maître-modèle avec l'analogue et la fausse gencive.
 i, j. Vues vestibulaire et latérale de la couronne temporaire transvissée. k. Fixation et adaptation de la couronne implanto-portée. l. Sourire du patient avec la réhabilitation temporaire.
 m. Radiographie de contrôle de la couronne provisoire.
 (Prothèse : Laboratoire N. Millière)

CAS 2

Ce cas concerne la réhabilitation du secteur postérieur gauche d'une patiente de 67 ans qui a subi des extractions (Fig. 7a, b). La crête alvéolaire a subi une résorption dans le sens vestibulo-buccal et une simulation montre un volume osseux limité pour recevoir ces implants sans reconstruction (Fig. 7c-f). Le volume vertical, quant à lui, permet d'accueillir des implants de longueur de 13 mm (Fig. 7d, f). Il est décidé de réhabiliter le site 35 à l'aide d'un implant V3 (MIS) de $\varnothing 3,9 \times 13$ mm, et le site 36 à l'aide d'un implant de $\varnothing 4,3 \times 13$ mm. Cliniquement et après avoir élevé un lambeau, la crête alvéolaire est visiblement étroite (Fig. 8a). Les sites sont forés et la direction de chaque implant est vérifiée (Fig. 8b, c). Une déhiscence consécutive est notée au site 35 (Fig. 8c). La mise en place des implants avec un méplat cervical permet de ne pas sortir de l'enveloppe osseuse actuelle de la crête alvéolaire (Fig. 8d-f). Une augmentation latérale prend place (Fig. 8g) avant de suturer le site (Fig. 8h). La radiographie de contrôle montre les implants avec les piliers et leur décrochage par rapport au col implantaire afin de répondre au concept du platform-switching (Fig. 8i). On notera aussi l'absence de spires sur le côté mésial des implants qui correspond à la présence des méplats des implants. Après 3 mois de cicatrisation (Fig. 9a), les étapes menant directement à une prothèse d'usage scellée sont effectuées de manière classique. Les piliers de cicatrisation sont retirés (Fig. 9b) et les transferts d'empreinte sont vissés aux cols implantaire (Fig. 9c, d) afin de prendre une empreinte fidèle des tissus mous (Fig. 9e). Le laboratoire prépare des piliers à partir de piliers en titane angulés à 17 degrés préfabriqués ainsi qu'une armature du bridge implanto-portée qui seront essayés en bouche (Fig. 9f-i). Le bridge céramo-métallique (Fig. 9j) sera scellé sur les piliers (Fig. 9k) puis contrôlé radiographiquement (Fig. 9l). La limite vestibulaire du bridge est juxta-gingivale alors que du côté lingual elle est légèrement supra-gingivale.

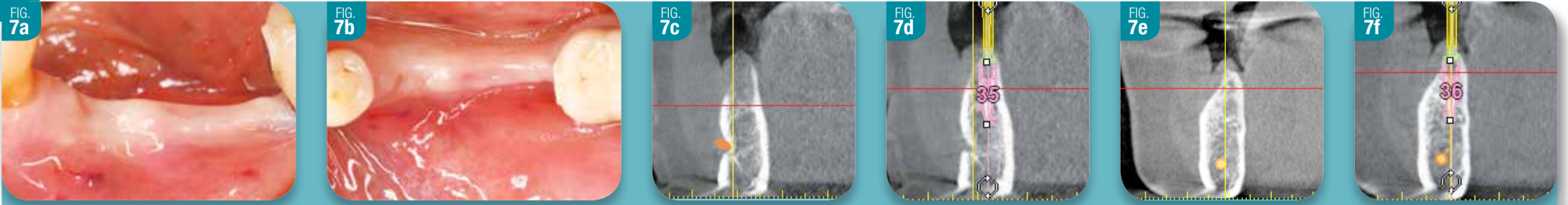


FIG. 7 : SITUATION PRÉOPÉRATOIRE DANS LE SECTEUR POSTÉRIEUR. a. Vue latérale du site édenté. b. Vue occlusale de la crête étroite. c, d. Section transverse du site 35 et simulation implantaire. e, f. Section transverse du site 36 et simulation implantaire.

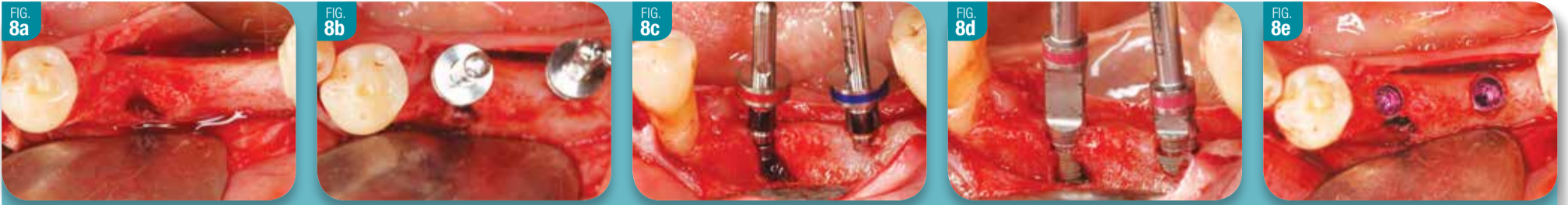
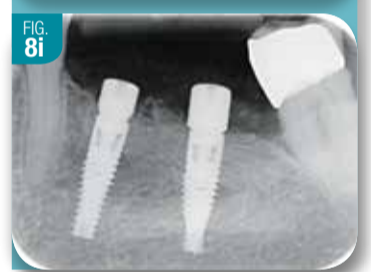
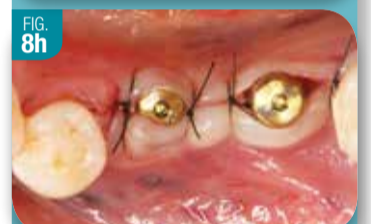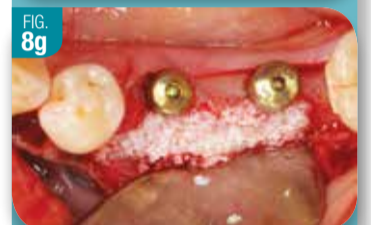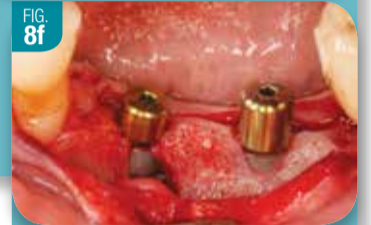FIG. 8 : MISE EN PLACE DES IMPLANTS. a. Vue occlusale de la largeur de la crête alvéolaire après élévation d'un lambeau. b. Vue occlusale des indicateurs de direction lors du forage avec le foret pilote. c. Vue latérale avec les indicateurs de direction montrant une déhiscence lors du forage au niveau du site 35. d, e. Mise en place des implants V3 avec leur méplat parallèle à la table vestibulaire. f. Implants V3 avec leur pilier de cicatrisation de couleur jaune. Noter les déhiscences, plus ample en 35 qu'en 36 du fait de l'étroitesse de la crête. g. Augmentation latérale des sites. h. Suture du site chirurgical. i. Radiographie de contrôle postopératoire. Noter l'aspect particulier du col des implants qui met en évidence la présence d'un méplat sur le côté mésial des implants.



Discussion et Conclusion

La conséquence d'une extraction est de mettre en péril le capital osseux ainsi que son corollaire gingival. L'implantation, même lorsqu'elle est effectuée immédiatement, doit être accompagnée d'une action de protection du capital tissulaire, greffe osseuse à l'aide d'un substitut osseux et épaissement conjonctif de la gencive marginale, dans le but de répondre aux attentes esthétiques à long terme de l'équipe traitante et du patient (Davarpناه et coll. 2014).

Lorsque l'implantation immédiate est localement contre-indiquée par suite de l'absence d'une table vestibulaire, la greffe osseuse peut être néanmoins effectuée dans la même séance que l'extraction. La reconstruction peut être conséquente et mener à la possibilité de poser un implant dans des conditions confortables, comme cela a été le cas pour le premier patient de cet article (Fig. 5d, e). Cependant, cette épaisseur de tissu osseux nouvellement généré n'est pas destinée à persister dans le temps. De 4 mm lors du geste implantaire, elle peut passer à 2 mm en peu de temps (Capelli et coll. 2013) et flirter ainsi avec les limites de l'épaisseur osseuse supposée offrir un soutien satisfaisant à la gencive marginale au-dessus de la corticale

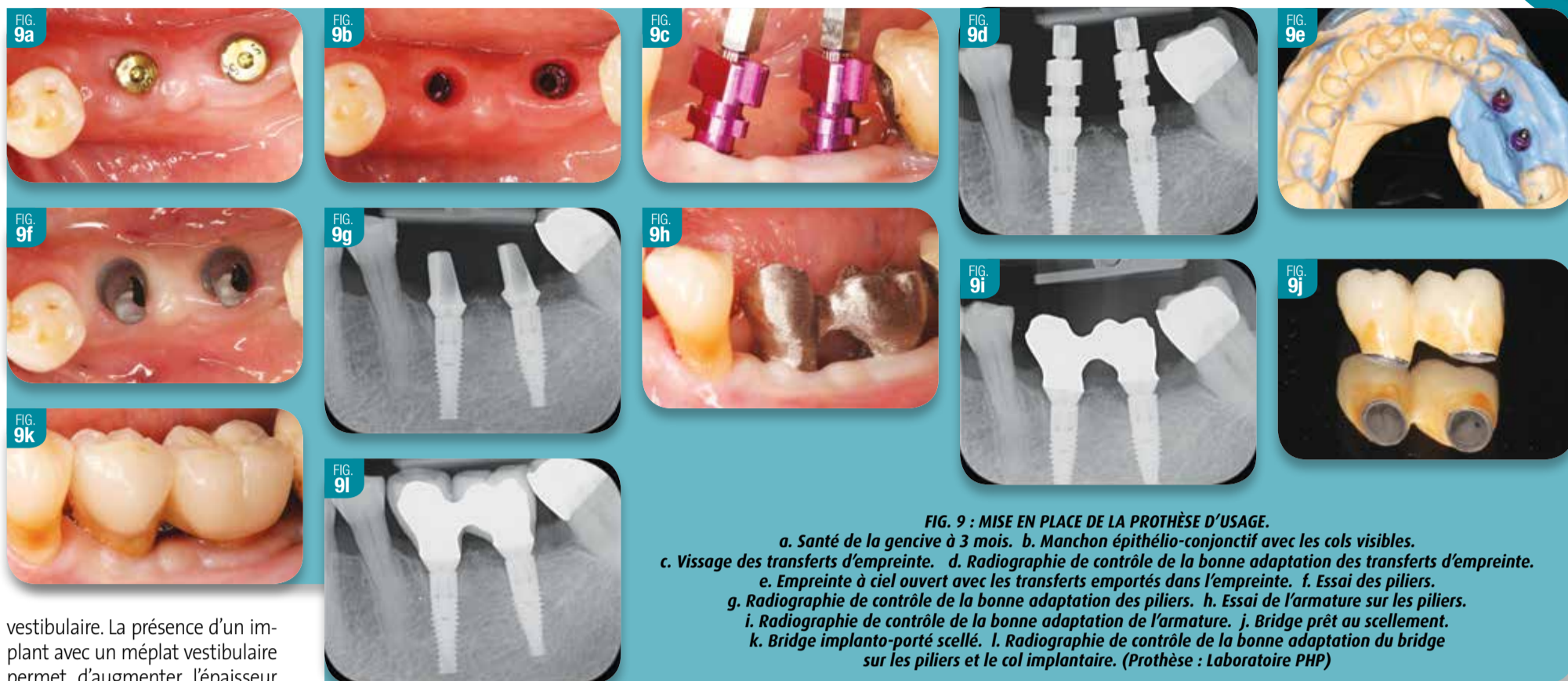


FIG. 9 : MISE EN PLACE DE LA PROTHÈSE D'USAGE.
a. Santé de la gencive à 3 mois. b. Manchon épithélio-conjonctif avec les cols visibles.
c. Vissage des transferts d'empreinte. d. Radiographie de contrôle de la bonne adaptation des transferts d'empreinte.
e. Empreinte à ciel ouvert avec les transferts emportés dans l'empreinte. f. Essai des piliers.
g. Radiographie de contrôle de la bonne adaptation des piliers. h. Essai de l'armature sur les piliers.
i. Radiographie de contrôle de la bonne adaptation de l'armature. j. Bridge prêt au scellement.
k. Bridge implanto-porté scellé. l. Radiographie de contrôle de la bonne adaptation du bridge sur les piliers et le col implantaire. (Prothèse : Laboratoire PHP)

vestibulaire. La présence d'un implant avec un méplat vestibulaire permet d'augmenter l'épaisseur de la table osseuse initiale et de libérer des contraintes qui s'exerceraient au niveau de la corticale vestibulaire (Davarpanah et coll. 2015). La lyse osseuse intervenant avec le temps s'épuiserait en laissant une épaisseur finale plus généreuse qu'avec un implant circulaire classique.

L'avantage de cet implant présentant un méplat peut aussi se retrouver lorsque le praticien est confronté à une crête alvéolaire diminuée en épaisseur dans le sens horizontal. Dans cette situation, la pose d'un implant circulaire produit une déhiscence et amène la circonférence de l'implant au-delà de l'enveloppe osseuse existante. Avec le méplat, l'implant reste dans l'enveloppe en dépit de la déhiscence (Fig. 8d-f) et la greffe osseuse peut compléter le volume osseux de la table vestibulaire (Fig. 8g).

En conclusion de ces deux articles portant sur la préservation du capital osseux en évitant de recourir systématiquement à l'extraction ou en envisageant sa reconstruction, nous voyons qu'il est possible d'intervenir à divers moments et avec des implants spécifiques pour aboutir à ce que nous recherchons. En connaissant la panoplie des techniques, le praticien pourra alors d'imaginer la stratégie la plus appropriée à la situation à laquelle il se trouve confronté.

Bibliographie

- Al-Askar M, O'Neill R, Stark PC, Griffith T, Javed F, Al-Hezaimi K. Effect of single and contiguous teeth extractions on alveolar bone remodeling: a study in dogs. *Clin Implant Dent Relat Res.* 2013; 15: 569-575.
- Araújo MG, Lindhe J. Dimensional ridge alterations following tooth extraction: An experimental study in the dog. *J Clin Periodontol.* 2005; 32: 212-218.
- Araújo MG, Silva CO, Misawa M, Sukekava F. Alveolar socket healing: what can we learn? *Periodontol.* 2000; 2015; 68: 122-134.
- Araújo MG, Sukekava F, Wennström JL, Lindhe J. Ridge alterations following implant placement in fresh extraction sockets: an experimental study in the dog. *J Clin Periodontol.* 2005; 32: 645-652.
- Araújo MG, Wennström JL, Lindhe J. Modeling of the buccal and lingual bone walls of fresh extraction sites following implant installation. *Clin Oral Implants Res.* 2006; 17: 606-614.
- Belser UC, Grütter L, Vailati F, Bornstein MM, Weber HP, Buser D. Outcome evaluation of early placed maxillary anterior single-tooth implants using objective esthetic criteria: a cross-sectional, retrospective study in 45 patients with a 2- to 4-year follow-up using pink and white esthetic scores. *J Periodontol.* 2009; 80: 140-151.
- Casey DM, Lucicello FR. A review of the submerged-root concept. *J Prosthet Dent.* 1980; 43: 128-132.
- Cohenca N, Stathodis A. Decoronation - a conservative method to treat ankylosed teeth for preservation of alveolar ridge prior to permanent prosthetic reconstruction: literature review and case presentation. *Dent Traumatol.* 2007; 23: 87-94.
- Davarpanah K, Rajzbaum P, Szmukler-Moncler S, Davarpanah M. Stratégies de gestion du capital osseux dans le secteur esthétique. I. Préserver le capital osseux. *AO News* 175, Septembre 2015, pp 18-21.
- Fürhauser R, Florescu D, Benesch T, Hoas R, Mailath G, Watzek G. Evaluation of soft tissue around single-tooth implant crowns: the pink esthetic score. *Clin Oral Implants Res.* 2005; 16: 639-644.
- Horowitz R, Holtzclaw D, Rosen PS. A review on alveolar ridge preservation following tooth extraction. *J Evid Based Dent Pract.* 2012; 12(5 Suppl): 149-160.
- Lazzara RJ. Immediate implant placement into extraction sites: surgical and restorative advantages. *Int J Periodontics Restorative Dent.* 1989; 9: 332-343.
- Lin S, Schwarz-And D, Ashkenazi M. Alveolar bone width preservation after decoronation of ankylosed anterior incisors. *J Endod.* 2013; 39: 1542-1544.
- Malmgren B. Decoronation: how, why, and when? *J Calif Dent Assoc.* 2000; 28: 846-854.
- Mardas N, Trullenque-Eriksson A, MacBeth N, Petrie A, Donos N. Does ridge preservation following tooth extraction improve implant treatment outcomes: a systematic review: Group 4: Therapeutic concepts & methods. *Clin Oral Implants Res.* 2015 Jun 16. doi: 10.1111.
- Salama M, Ishikawa T, Salama H, Funato A, Garber D. Advantages of the root submergence technique for pontic site development in esthetic implant therapy. *Int J Periodontics Restorative Dent.* 2007; 27: 521-527.
- Sapir S, Kaiter A, Sapir MR. Decoronation of an ankylosed permanent incisor: alveolar ridge preservation and rehabilitation by an implant supported porcelain crown. *Dent Traumatol.* 2009; 25: 346-349.
- Schwartz-And D, Levin L, Ashkenazi M. Treatment options of untreatable traumatized anterior maxillary teeth for future use of dental implantation. *Implant Dent.* 2004; 15: 120-128.



Le spray matifiant dans l'empreinte optique intra-orale : comprendre les problèmes et les résoudre

Résumé : Les systèmes d'empreintes optiques intra-orales avec poudrage sont largement répandus. Cependant, ils peuvent être toxiques pour les cellules desmodontales et sont opérateur-dépendants. Ces limites peuvent être palliées en suivant des recommandations d'usage ou en choisissant un système d'empreinte sans poudrage.

La Conception et Fabrication Assistée par Ordinateur (CFAO) est au cœur d'une révolution technologique en chirurgie dentaire. En effet, des modèles informatiques issus de numérisations intra- ou extra-orales permettent désormais de concevoir les restaurations prothétiques. Les empreintes optiques intra-orales ont l'avantage de permettre au praticien d'apprécier virtuellement ses préparations dentaires et de supprimer les contraintes de décontamination liées aux matériaux⁽¹⁾. Certains dispositifs (e.i. Bluecam®, Sirona ; LavaTMCOS, 3M) nécessitent une matification préalable des surfaces pour uniformiser la réflexion de la lumière, et ainsi augmenter la qualité des empreintes⁽²⁾. Même si des systèmes sans poudrage sont disponibles sur le marché, ceux nécessitant une pulvérisation demeurent fréquents dans les cabinets dentaires.

L'étape de l'empreinte optique est cruciale car elle conditionne la qualité de l'adaptation marginale de la restauration prothétique finale⁽⁴⁾. Différents sprays matifiants sont commercialisés (e.i. Optispray®, Sirona ; Scan'dry®, Dentaco ; Scan'spray Luer Blue®, Dentaco), mais leurs compositions sont mal décrites, et certains auteurs ont montré leur toxicité sur des cellules gingivales⁽³⁾. De plus, l'expérience variable des cliniciens dans la maîtrise des techniques d'empreintes optiques intra-orales pourrait influencer la qualité des empreintes et des restaurations qui en découlent. En effet, une épaisseur trop importante ou non homogène de spray limiterait la qualité de l'adaptation prothétique, alors qu'une épaisseur trop fine pourrait altérer la numérisation de l'empreinte.

Ce travail a eu pour objectif de caractériser un spray matifiant couramment utilisé (Optispray®, Sirona), de déterminer sa toxicité et d'évaluer l'influence de l'expérience des praticiens sur sa pulvérisation afin d'établir des recommandations cliniques.

Composition et structure

L'analyse de la composition du spray matifiant par spectrométrie dispersive en énergie a montré la présence de titane (Ti, 65% en masse), d'oxygène (O, 29% en masse), de zinc (Zn, 6% en masse) et de traces de chlore (Cl). La radiocristallographie a permis de déterminer l'organisation du réseau cristallin des composants du produit. Celui-ci est composé majoritairement de dioxyde de titane (TiO₂) sous 2 formes cristallines tétraédriques : anatase et rutile dopé à l'alumine (Al₂O₃). Par ailleurs, des observations par microscopie électronique à balayage ont montré que les dépôts de spray étaient composés d'agglomérats de nanoparticules de

dimensions comprises entre 0,5 et 4 µm (Fig. 1). De plus, ces agglomérats étaient moins nombreux et moins volumineux chez les praticiens expérimentés (Fig. 2).

Toxicité

La toxicité du spray matifiant a été mesurée sur des fibroblastes desmodontaux (HPdLF) après 24 h de contact direct. La vitalité des cellules a été quantifiée en évaluant la fonction mitochondriale par Bleu Alamar®. Celle-ci a permis de montrer, en accord avec la littérature⁽³⁾ une importante toxicité du spray matifiant (Mann-Whitney : $p < 0,05$) à court terme par rapport au témoin (Fig. 3).

Le spray matifiant étudié est un agglomérat de nanoparticules de dioxyde de titane toxique pour les cellules desmodontales. Ce type de produit nécessite donc certaines précautions d'utilisation :




Fig. 1 : Observation MEB d'un spray matifiant, grossissement x 12000.




Fig. 2 : Observation MEB d'un spray matifiant pulvérisé par un praticien expérimenté (A,C) et non expérimenté (B,D), grossissement x 250 (A-B) et x 2000 (C-D).

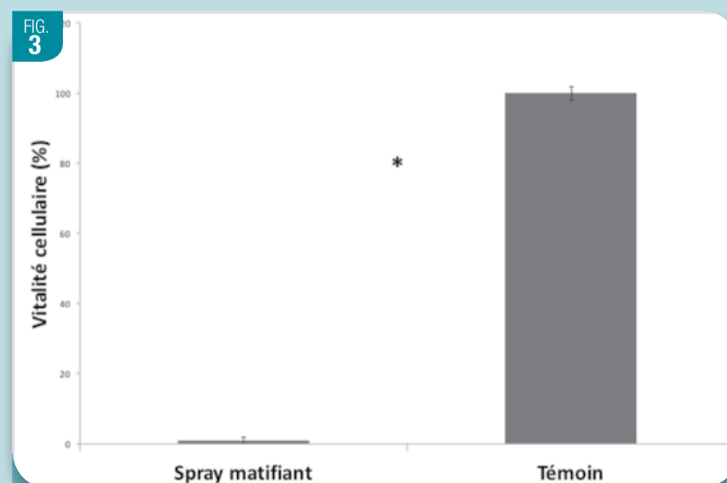


Fig. 3 : Vitalité de cellules desmodontales sur un spray matifiant à 24 heures. *: différence significative entre les 2 groupes ($p < 0,05$).

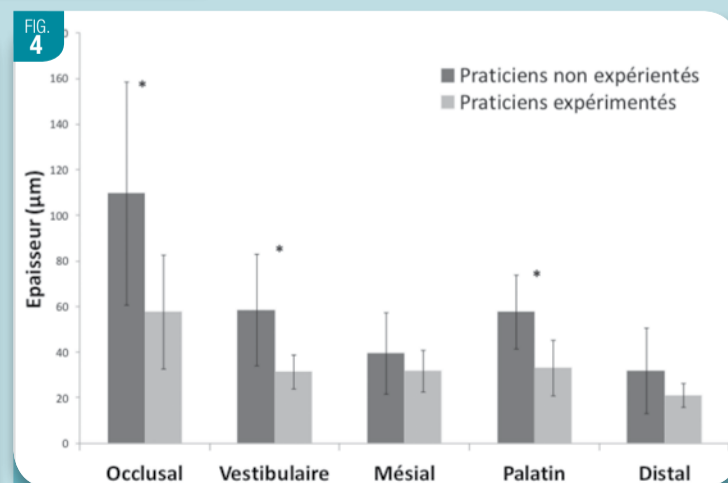


Fig. 4 : Epaisseur moyenne du dépôt de spray matifiant sur les faces dentaires, pour les praticiens expérimentés et non expérimentés. *: différence significative entre les 2 groupes ($p < 0,05$).

limiter la quantité, la durée de contact en bouche et rincer abondamment le spray après la prise d'empreinte.

Influence de l'expérience du praticien sur la pulvérisation

Trente-six premières prémolaires maxillaires droites en résine, préparées en vue de recevoir une couronne céramo-céramique (AG-3ZPVK, Frasco) ont été pulvérisées par des chirurgiens-dentistes expérimentés (10 années d'expérience) et non-expérimentés à une technique de poudrage (6 dents/praticien)⁽⁵⁾. La qualité du dépôt de spray matifiant a été appréciée visuellement (score de 1 à 3 pour chaque face dentaire), puis microscopiquement sur des coupes mésio-distales et vestibulo-linguales (grossissement x 100). L'épaisseur du dépôt de spray a été mesurée sur chaque face dentaire (148 zones de mesure sur l'ensemble de la préparation périphérique).

La pulvérisation était globalement de meilleure qualité (observation visuelle ; Mann-Whitney : $p < 0,01$) et plus fine (observation microscopique ; Mann-Whitney : $p < 0,01$) sur l'ensemble des dents pulvérisées par les praticiens expérimentés. La couche de spray était plus épaisse (Mann-Whitney : $p < 0,05$) sur les faces occlusales, vestibulaires et palatines pour les praticiens non expérimentés (Fig. 4).

Seules les zones proximales ont présenté un dépôt plus fin chez ces mêmes praticiens. Ceci peut s'expliquer par le fait que ces zones sont plus difficiles d'accès pour les praticiens non-expérimentés qui devront donc y apporter une attention particulière.

Finalement, les épaisseurs excessives (principalement faces occlusales) pulvérisées par les praticiens non-expérimentés (Fig. 4) peuvent provoquer l'usinage de restaurations prothétiques plus fines et donc plus fragiles que celles des praticiens expérimentés. Les contraintes générées par le caractère opérateur-dépendant de la pulvérisation d'un spray matifiant doivent conduire vers des recommandations strictes ou vers des systèmes de prise d'empreinte intra-buccale sans poudrage.

Recommandations cliniques

Il est donc possible pour les praticiens utilisant des méthodes d'empreinte optique nécessitant un poudrage d'optimiser la qualité de leurs empreintes en suivant ces recommandations :

- > suivre une formation théorique et pratique sur la pulvérisation pour les praticiens néophytes ;
- > contrôler l'homogénéité du dépôt de spray, si possible avec des aides optiques ;
- > limiter la quantité de spray sur les dents. Un léger spray d'air peut être appliqué à la fin de la pulvérisation pour éliminer les excès de poudre et améliorer l'homogénéité du dépôt ;
- > une attention particulière doit être apportée à la pulvérisation des zones proximales, particulièrement difficiles d'accès ;
- > ne pas utiliser de « fin de flacon » de spray ;
- > limiter le temps d'exposition gingival au spray et rincer abondamment après la prise de l'empreinte.

Les résultats de cette étude sont à confirmer par des travaux complémentaires.

Bibliographie

1. Thouati A, Deveaux E, Iost A, Behin P. Dimensional stability of seven elastomeric impression materials immersed in disinfectants. *J Prosthet Dent* 1996 ;76 :8-14.
2. Lehmann KM, Azar MS, Kämmerer PW, Wentaschek S, Hell ENF, Scheller H. The effect of optical conditioning of preparations with scan spray on preparation form. *Acta Stomatol Croat* 2011 ;45 :86-92.
3. Willershausen I, Lehmann KM, Roß A, Ghanaati S, Willershausen B. Influence of three scan spray systems on human gingival fibroblasts. *Quintessence Int*. 2012 ;43 :67-72.
4. Kurbad A. The optical conditioning of Cerec preparations with scan spray. *Int J Comput Dent*. 2000 ;3 :269-279.
5. Dehurtevent M, Robbrecht L, Behin P. Influence of dentist experience with scan spray systems used in direct CAD/CAM impressions. *J Prosthet Dent*. Accepted July 3 2014.

TABLOID